ΕΛΛΗΝΙΚΗ
ΝΕΟΓΝΟΛΟΓΙΚΗ
ΕΤΑΙΡΕΙΑ

10ο Πανελλήνιο Συνέδριο Νεογνολογίας

23-25 Μαΐου 2025

Ξενοδοχείο Crowne Plaza
Αθήνα

ΒΙΒΛΙΟ ΠΕΡΙΛΗΨΕΩΝ

Γραμματεία οργάνωσης
MK PREMIUM
info@mk-premium.com, Tel. +357 99812240
Tel. +30 2310226250, www.mk-premium.com

ΕΛΕΥΘΕΡΕΣ ΑΝΑΚΟΙΝΩΣΕΙΣ

ΕΑ01 ΕΠΙΒΙΩΣΗ ΚΑΙ ΔΕΙΚΤΕΣ ΘΝΗΣΙΜΟΤΗΤΑΣ ΚΑΤΑ ΤΗΝ ΠΡΩΤΗ ΔΕΚΑΕΤΙΑ ΛΕΙΤΟΥΡΓΙΑΣ ΤΗΣ ΜΟΝΑΔΑΣ ΕΝΤΑΤΙΚΗΣ ΝΟΣΗΛΕΙΑΣ ΝΕΟΓΝΩΝ ΣΕ ΙΔΙΩΤΙΚΟ ΜΑΙΕΥΤΗΡΙΟ

Α. Χαρίτου[1], Κ. Μητσάκος[2], Δ. Μάζης-Κουράκος[2], Κ. Αγγέλου[3], Α. Κοντογιάννη[1], Ι. Κοτρώνης[5], Α. Γούναρης[1,4], Ε. Κουράκου[2]

1. Νεογνικό Τμήμα και ΜΕΝΝ, ΡΕΑ Μαιευτική Γυναικολογική Κλινική
2. ΡΕΑ Μαιευτική Γυναικολογική Κλινική
3. Α' Μαιευτική & Γυναικολογική Κλινική ΕΚΠΑ, Γ.Ν.Α. «Αλεξάνδρα»
4. Τμήμα Ιατρικής Πανεπιστήμιο Θεσσαλίας
5. Τμήμα Πληροφορικής και Τηλεπικοινωνιών ΕΚΠΑ

Εισαγωγή-Σκοπός: Η περιγεννητική (ΠΘ) και νεογνική θνησιμότητα (ΝΘ) αποτελούν βασικούς δείκτες της ποιότητας της περιγεννητικής φροντίδας τόσο για μια Χώρα όσο και για ένα Περιγεννητικό Κέντρο. Ιδιαίτερη σημασία έχει η ΝΘ των πολύ προώρων νεογνών με βάρος γέννησης <1500g και ηλικία κύησης <32 εβδομάδες, καθώς σε αυτή την κατηγορία συγκεντρώνεται η πλειοψηφία των θανάτων και της σοβαρής νοσηρότητας στη νεογνική περίοδο. Το ιδιωτικό Μαιευτήριο «ΡΕΑ» λειτούργησε εξ αρχής ως Περιγεννητικό Κέντρο, ενσωματώνοντας μια σύγχρονη Μονάδα Εντατικής Νοσηλείας Νεογνών (ΜΕΝΝ).
Η παρούσα μελέτη εξετάζει τα αποτελέσματα που αφορούν την ΠΘ και ΝΘ κατά την πρώτη δεκαετία λειτουργίας της ΜΕΝΝ, διερευνά τυχόν διαφορές μεταξύ της πρώτης και δεύτερης πενταετίας και συγκρίνει τα δεδομένα της μονάδας με τα αντίστοιχα εθνικά στοιχεία που δημοσιεύει η Ελληνική Στατιστική Αρχή (ΕΛΣΤΑΤ) για το ίδιο χρονικό διάστημα.

Υλικό-Μέθοδος: Αναλύθηκαν όλα τα καταγεγραμμένα δεδομένα της ΠΘ και της ΝΘ του Μαιευτηρίου «ΡΕΑ» και της ΜΕΝΝ για την περίοδο 2011-2020. Συγκεκριμένα, μελετήθηκαν τα ποσοστά επιβίωσης των πολύ προώρων νεογνών, καθώς και οι τάσεις της ΠΘ και ΝΘ κατά τη διάρκεια της δεκαετίας.

Αποτελέσματα: Από το πρώτο έτος λειτουργίας του, το Μαιευτήριο «ΡΕΑ», όπως καταγράφεται στον Πίνακα, παρουσίασε σημαντικά χαμηλότερα ποσοστά ΠΘ και ΝΘ σε σχέση με τα αντίστοιχα εθνικά δεδομένα της ΕΛΣΤΑΤ. Ειδικότερα, η ΝΘ μειώθηκε από 1,08‰ την πρώτη πενταετία σε 0,47‰ τη δεύτερη, ενώ σε εθνικό επίπεδο παρέμεινε σταθερά πάνω από 2‰.

ΠΘ (‰) και ΝΘ (‰) την πρώτη δεκαετία λειτουργίας του Μαιευτηρίου										
	2011	2012	2013	2014	2015	2016	2017	2018	2019	2020
ΠΘ «ΡΕΑ»	5,16	4,98	4,00	2,91	4,40	2,47	4,06	5,70	4,98	5,35
ΠΘ Ελλάδα	5,37	5,64	5,79	5,66	5,35	5,42	5,66	5,53	7,10	6,78
ΝΘ «ΡΕΑ»	0,96	1,12	1,00	1,11	1,20	0,41	0,43	1,01	0,18	0,35
ΝΘ Ελλάδα	2,20	1,89	2,64	2,63	2,83	2,81	2,35	2,43	2,59	2,29

Τα εξαιρετικά πρόωρα νεογνά (<28 εβδομάδων) είχαν ποσοστό επιβίωσης 70,7% την πρώτη πενταετία και 75,4% τη δεύτερη, με μέσο όρο δεκαετίας 72,7%. Τα νεογνά ηλικίας κύησης 28-31+6 εβδομάδων είχαν ποσοστό επιβίωσης 98,4% την πρώτη πενταετία, ενώ τη δεύτερη πενταετία δεν καταγράφηκε κανένας θάνατος.

Συμπεράσματα: Η εξαιρετική συνεργασία μεταξύ των μαιευτήρων και της ΜΕΝΝ, καθώς και η λειτουργία του Μαιευτηρίου σύμφωνα με τα πρότυπα ενός σύγχρονου Περιγεννητικού Κέντρου, συνέβαλαν στην επίτευξη σημαντικά καλύτερων δεικτών ΠΘ και ΝΘ σε σύγκριση με τα αντίστοιχα εθνικά δεδομένα για το ίδιο χρονικό διάστημα. Τα αποτελέσματα αυτά υπογραμμίζουν τη σημασία της λειτουργίας Περιγεννητικών Κέντρων στη βελτίωση της επιβίωσης των νεογνών.

ΕΑ02 ΓΕΝΝΗΣΕΙΣ ΝΕΟΓΝΩΝ ΜΕ ΕΝΔΟΜΗΤΡΙΑ ΚΑΘΥΣΤΕΡΗΣΗ ΑΥΞΗΣΗΣ ΚΑΙ Η ΕΠΙΒΙΩΣΗ ΤΟΥΣ ΣΕ ΙΔΙΩΤΙΚΟ ΜΑΙΕΥΤΗΡΙΟ

Α. Χαρίτου[1], Κ. Μητσάκος[2], Δ. Μάζης-Κουράκος[2], Κ. Αγγέλου[3], Ι. Κοτρώνης[5], Α. Γούναρης[1.4], Ε. Κουράκου[2]

1. Νεογνικό Τμήμα και ΜΕΝΝ, ΡΕΑ Μαιευτική Γυναικολογική Κλινική
2. ΡΕΑ Μαιευτική Γυναικολογική Κλινική
3. Α' Μαιευτική & Γυναικολογική Κλινική ΕΚΠΑ, Γ.Ν.Α. «Αλεξάνδρα»
4. Τμήμα Ιατρικής Πανεπιστήμιο Θεσσαλίας
5. Τμήμα Πληροφορικής και Τηλεπικοινωνιών ΕΚΠΑ

Εισαγωγή-Σκοπός: Η ενδομήτρια καθυστέρηση της αύξησης (IUGR) αποτελεί έναν επιπρόσθετο παράγοντα κινδύνου, πέραν της προωρότητας, που αυξάνει τη θνησιμότητα και τη νοσηρότητα κατά τη νεογνική ηλικία. Από τη δεκαετία του 90, η IUGR έχει συσχετιστεί με αυξημένη πιθανότητα εμφάνισης μεταβολικού συνδρόμου, καθώς και άλλων επιπλοκών στην ενήλικη ζωή. Η συχνότητα της IUGR παρουσιάζει σημαντικές διαφορές μεταξύ Χωρών, ακόμη και μεταξύ αυτών με υψηλό επίπεδο υγειονομικής φροντίδας. Στην Ελλάδα, δεν υπάρχουν διαθέσιμα στοιχεία για τη συχνότητα της IUGR, καθώς δεν περιλαμβάνεται στα δεδομένα που συλλέγει η Ελληνική Στατιστική Αρχή (ΕΛΣΤΑΤ). Σκοπός της παρούσας μελέτης είναι η καταγραφή της συχνότητας της IUGR τόσο σε μονήρεις όσο και σε πολύδυμες κυήσεις στο Μαιευτήριο «ΡΕΑ», ένα από τα μεγαλύτερα μαιευτήρια της Χώρας. Υλικό & Μέθοδος. Αναλύθηκαν δεδομένα όλα των νεογνών όλων των ηλικιών κύησης που παρουσίασαν IUGR και γεννήθηκαν κατά την περίοδο 2011-2024.

Αποτελέσματα: Όπως φαίνεται στον πίνακα, σε σύνολο 85.774 γεννήσεων, 10.090 νεογνά ήταν IUGR , ποσοστό 11,8%. Στις μονήρεις κυήσεις το ποσοστό ήταν 10,9% στις δίδυμες 28,2%, ενώ στις τρίδυμες τα IUGR ήταν 19,7%. Η επιβίωση αυτών των νεογνών δεν παρουσίασε σημαντικές διαφορές μεταξύ των τριών κατηγοριών.



Ενδομήτρια καθυστέρηση της αύξησης (IUGR) και Επιβίωση			
2011-2024	Σύνολο (N)	IUGR (N)	%
Γεννήσεις (N)	85774	10090	11,76%
Επιβίωση (N)	85692	10070	
Επιβίωση %	99,90%	99,80%	
Μονήρεις (N)	81352	8854	10,88%
Επιβίωση (N)	81286	8840	
Επιβίωση %	99,92%	99,84%	
Δίδυμες (N)	4300	1212	28,19%
Επιβίωση (N)	4284	1206	
Επιβίωση %	99,63%	99,50%	
Τρίδυμες	122	24	19,67%
Επιβίωση	122	24	
Επιβίωση %	100,00%	100,00%	

Συμπεράσματα: Για πρώτη φορά παρουσιάζονται δεδομένα σχετικά με τη συχνότητα της IUGR στην Ελλάδα. Οι γεννήσεις του Μαιευτηρίου «ΡΕΑ» αντιπροσωπεύουν περίπου το 6% των συνολικών γεννήσεων της Χώρας μας, ενώ οι μητέρες που νοσηλεύτηκαν προέρχονται από ένα ευρύ κοινωνικοοικονομικό φάσμα. Τα αποτελέσματα της παρούσας μελέτης μπορούν για τους παραπάνω λόγους να θεωρηθούν αντιπροσωπευτικά για την Χώρα μας.

EA03 MATERNAL IMMUNE ACTIVATION AND HYPOXIA DIFFERENTIALLY IMPACT CEREBELLAR NEURONAL AND WHITE MATTER RESPONSES: AN INTERSPECIES ANALYSIS

M. Triantafyllou[1], G. Sanidas[1], N. Wolff[1], G. Simonti[1], I. Koutroulis[1-2], G. Stein-O'Brien[3], V. Gallo[4], P. Kratimenos[1-2]

1. Children's National Research Institute, Washington, DC, USA
2. George Washington University School of Medicine and Health Sciences, Washington, DC, USA
3. John's Hopkins University, School of Medicine, Baltimore, MD, USA
4. Seattle Children's Research Institute, Seattle, WA, USA and The University of Washington School of Medicine, Seattle, WA, USA

Background: Preterm birth often exposes the developing fetal cerebellum to maternal immune activation (MIA) and subsequent neonatal hypoxia (Hx), due to lung immaturity and respiratory distress. While MIA and Hx are known to disrupt myelination and lead to white matter injury, the specific impacts on cerebellar myelination and white matter development remain poorly defined.

Methods: C57BL/6 mice (N=12/group) were assigned to four experimental groups: normoxia (Saline-Nx), MIA+Nx (LPS-Nx), Hx-only (Saline-Hx), and MIA+Hx (DH). We used CoGAPS analysis to uncover biological response patterns (M-patterns) in the cerebellum specific to these preterm birth insults, revealing 13 patterns of functional significance. These patterns were mapped onto human preterm and term cerebellar datasets to identify conserved gene expression responses. To assess myelination directly, electron microscopy was performed on neonatal (P11) and adult (P30) murine cerebella, evaluating myelin morphology and g-ratio (N=4/group).

Results: Analysis revealed distinct responses in metabolic and synaptic signaling pathways across cerebellar cell types. Specifically, patterns M-1,-4,-6, and-12 were predominant in Purkinje cells and granule cells, while M-7,-9,-11, and -13 were enriched in cerebellar white matter (WM). Patterns associated with neurons (M-1,-4,-6,-12) showed a correlation with Hx (Sal-Hx, DH groups) but not MIA alone, indicating selective neuronal susceptibility to hypoxic stress. In contrast, WM-specific patterns (M-7,-9,-11,-13) were linked to both MIA (LPS-Nx) and DH, suggesting heightened vulnerability of cerebellar white matter to inflammatory challenges. Patterns enriched in metabolism (M-6,-9,-10,-12) revealed adaptive responses in neurons and WM to maintain energy homeostasis under MIA and Hx stress. Comparatively, a subset of M-patterns (M-3,-5,-7,-10,-11,-13) correlated with prematurity-associated changes in human cerebellar samples, whereas Hx-specific patterns (M-4,-6,-12) didn't align with gestational age in humans, indicating differential developmental timing in the cerebellar white matter's response to hypoxia.

EM analysis at P11 and P30 showed significant disruptions in myelination in Hx and DH groups. At P11, Hx and DH samples exhibited delayed myelination, evidenced by a higher number of naked axons and reduced myelin sheath thickness compared to controls. Demyelination in regions surrounding the primary lesion focus was prominent, suggesting that MIA-induced immune dysregulation may impair oligodendrocyte function, delaying or disrupting myelination and contributing to neurodevelopmental deficits.

Conclusion: MIA is a critical factor influencing metabolic adaptations in the cerebellum in response to preterm birth insults, with distinct vulnerabilities in white matter and myelination under hypoxic and inflammatory stress.

ΕΑ04 ΟΙ ΜΗΤΡΙΚΕΣ IL-2, ET-1, ΚΑΙ Η ΝΕΟΓΝΙΚΗ IL-2 ΩΣ ΠΡΟΓΝΩΣΤΙΚΟΙ ΔΕΙΚΤΕΣ ΓΙΑ ΘΡΟΜΒΟΚΥΤΤΑΡΟΠΕΝΙΑ ΚΑΙ ΒΡΟΓΧΟΠΝΕΥΜΟΝΙΚΗ ΔΥΣΠΛΑΣΙΑ, ΑΝΤΙΣΤΟΙΧΑ, ΣΕ ΝΕΟΓΝΑ ΑΠΟ ΕΓΚΥΟΥΣ ΜΕ ΠΡΟΕΚΛΑΜΨΙΑ

Χ.-Γ. Κοντοβαζαινίτης[1], Δ. Γιαλαμπρίνου[1], Α. Φλέβα[2], Α. Γιαννάκου[2], Μ. Βαρσάμη[2], Θ. Θεοδωρίδης[4], Ε. Διαμαντή[1], Γ. Μητσιάκος[1]

1. Β' Νεογνολογική Κλινική και Μονάδα Εντατικής Νοσηλείας Νεογνών Α.Π.Θ., Γ.Ν.Θ. Παπαγεωργίου, Α.Π.Θ., Θεσσαλονίκη
2. Εργαστήριο Ανοσολογίας και Ιστοσυμβατότητας,Γ.Ν.Θ. Παπαγεωργίου, Θεσσαλονίκη
3. Β' Εργαστήριο Παθολογικής Ανατομικής ΕΚΠΑ,Πανεπιστημιακό Γενικό Νοσοκομείο Αττικόν, Εθνικό και Καποδιστριακό Πανεπιστήμιο Αθηνών, Αθήνα
4. Α' Μαιευτική και Γυναικολογική Κλινική Α.Π.Θ., Γ.Ν.Θ. Παπαγεωργίου, Α.Π.Θ., Θεσσαλονίκη

Εισαγωγή-Σκοπός: Η ενδοθηλιακή δυσλειτουργία της προεκλαμψίας χαρακτηρίζεται από υπερέκφραση Ενδοθηλίνης-1 (ET-1) με μεσολαβητές τις Ιντερλευκίνες-2,6,8 (IL-2,6,8) και τον Παράγοντα Νέκρωσης Όγκων α (TNFα). Οι χοριακές λάχνες παράγουν τα παραπάνω. Έτσι τα έμβρυα από προεκλαμπτικές μητέρες καταιγίζονται από τους μεσολαβητές αυτούς προκαλώντας εμβρυϊκή/ νεογνική ενδοθηλιακή δυσλειτουργία και νεογνικές επιπλοκές.
Σκοπός μας ήταν να μελετηθούν τα επίπεδα των IL-2,6,8, TNFα και ET-1 σε νεογνά προερχόμενα από προεκλαμπτικές μητέρες και να συσχετιστούν με μείζονες νεογνικές επιπλοκές.

Υλικό/Μέθοδος: Συμπεριελήφθησαν 31 προεκλαμπτικές έγκυοι και τα 34 νεογνά αυτών, καθώς και 45 υγιείς έγκυοι και τα 47 νεογνά αυτών. Μητρικό φλεβικό δείγμα αίματος λήφθηκε προ του τοκετού, ενώ το νεογνικό λήφθηκε έως και μία ώρα μετά την γέννηση.

Αποτελέσματα: Τα δημογραφικά χαρακτηριστικά ασθενών και ομάδας ελέγχου δεν διέφεραν στατιστικά. Οι προεκλαμπτικές μητέρες παρουσίασαν υψηλότερες IL-2,6 και ET-1 σε σχέση με τις υγιείς εγκύους. Τα νεογνά από προεκλαμπτικές μητέρες παρουσίασαν υψηλότερες IL-2 και TNFα σε σχέση με τα νεογνά από υγιείς.
Στα νεογνά από προεκλαμπτικές εγκύους, η πιθανότητα θρομβοκυτταροπενίας (PLT<150x109/L) στην γέννηση συσχετίστηκε με τα επίπεδα IL-2 και ET-1 των προεκλαμπτικών εγκύων (OR 1.75 p=0.04, και OR 7.38 p=0.04 αντίστοιχα). Η μητρική IL-2 προέβλεπε την πιθανότητα νεογνικών PLT<150x109/L με ευαισθησία 67% και ειδικότητα 82%, (cutoff 4.81 pg/mL, AUC 0.75. Η μητρική ET-1 προέβλεπε την παραπάνω επιπλοκή με ευαισθησία 100% και ειδικότητα 54% (cutoff 0.74 pg/mL, AUC 0.75). Στα νεογνά από προεκλαμπτικές εγκύους, η Βρογχοπνευμονική Δυσπλασία (ΒΠΔ) συσχετίστηκε με την νεογνική IL-2 (OR 1.24, p=0.04). Η νεογνική IL-2 την πρώτη ώρα ζωής μπορούσε να προβλέψει την πιθανότητα εμφάνισης BPD αργότερα με ευαισθησία 86%, ειδικότητα 54% (cutoff 4.81 pg/mL, AUC 0.72).

Συμπεράσματα: Οι αυξημένες νεογνικές IL-2 και TNFα κατά την γέννηση αποκαλύπτουν επηρεασμένη φλεγμονώδη απόκριση. Η μητρική ET-1 παρουσίασε σημαντική ευαισθησία , ενώ η μητρική IL-2 παρουσίασε σημαντική ειδικότητα για την πρόβλεψη της νεογνικής θρομβοκυτταροπενίας κατά την γέννηση.
Η μητρική προεκλαμψία δύναται να αυξάνει τη νεογνική IL-2 κατά την γέννηση, γεγονός που μπορεί να επηρεάζει το αγγειακό remodeling, αυξάνοντας την πιθανότητα για BPD.

ΕΑ05 Η ΘΡΟΜΒΟΕΛΑΣΤΟΜΕΤΡΙΑ (ROTEM) ΑΠΟΚΑΛΥΠΤΕΙ ΥΠΕΡΠΗΚΤΙΚΟ ΠΡΟΦΙΛ ΣΤΙΣ ΕΓΚΥΟΥΣ ΜΕ ΠΡΟΕΚΛΑΜΨΙΑ ΚΑΙ ΥΠΟΠΗΚΤΙΚΟ ΠΡΟΦΙΛ ΣΤΑ ΝΕΟΓΝΑ ΑΥΤΩΝ ΚΑΤΑ ΤΗΝ ΠΡΩΤΗ ΩΡΑ ΖΩΗΣ

Χ.-Γ. Κοντοβαζαινίτης[1], Δ. Γιαλαμπρίνου[1], Θ. Θεοδωρίδης[2], Α. Φλέβα[3], Ε. Διαμαντή[1], Γ. Μητσιάκος[1]

1. Β' Νεογνολογική Κλινική και Μονάδα Εντατικής Νοσηλείας Νεογνών Α.Π.Θ., Γ.Ν.Θ. Παπαγεωργίου, Α.Π.Θ., Θεσσαλονίκη
2. Α' Μαιευτική και Γυναικολογική Κλινική Α.Π.Θ., Γ.Ν.Θ. Παπαγεωργίου, Α.Π.Θ., Θεσσαλονίκη
3. Εργαστήριο Ανοσολογίας και Ιστοσυμβατότητας, Γ.Ν.Θ. Παπαγεωργίου, Θεσσαλονίκη



Εισαγωγή-Σκοπός: Ενώ η προεκλαμψία σχετίζεται με υπερπηκτικότητα, αυτή δεν αντικατοπτρίζεται επαρκώς από τις Συμβατικές Δοκιμασίες Πήξης (CCTs). Επίσης, δεν υπάρχουν πολλά δεδομένα αναφορικά με την επίδραση της προεκλαμψίας στον νεογνικό μηχανισμό πήξης. Σκοπός μας ήταν η μελέτη του μηχανισμού πήξης με Θρομβοελαστομετρία (ROTEM) νεογνών από προεκλαμπτικές εγκύους κατά την πρώτη ώρα ζωής.

Υλικό/Μέθοδος: Συμπεριελήφθησαν 31 προεκλαμπτικές έγκυοι και τα 34 νεογνά αυτών, καθώς και 45 υγιείς έγκυοι και τα 47 νεογνά αυτών. Μητρικό δείγμα αίματος λήφθηκε προ του τοκετού. Νεογνικό δείγμα λήφθηκε έως και μία ώρα μετά την γέννηση και πριν την χορήγηση βιταμίνης Κ. Ο μηχανισμός πήξης μελετήθηκε με τις CCTs και με τις εκθέσεις της ROTEM: INTEM (Ενδογενής), EXTEM (Εξωγενής), FIBTEM (Ινωδογόνου), APTEM (Απροτινίνης).

Αποτελέσματα: Τα δημογραφικά χαρακτηριστικά των ομάδων ασθενών και ελέγχου δεν παρουσίασαν στατιστικά σημαντικές διαφορές.
Δεν παρατηρήθηκαν διαφορές στις CCTs μεταξύ των ομάδων ασθενών και ελέγχου.
Οι προεκλαμπτικές έγκυοι παρουσίασαν: μικρότερο Clotting Time και υψηλότερη A-angle στις FIBTEM, APTEM, υψηλότερη MCE (Maximum Clot Elasticity) στη FIBTEM, υψηλότερη ACF (Actual Clot Firmness) στις INTEM, FIBTEM, χαμηλότερη ML (Maximum Lysis) στην INTEM, και υψηλότερο Clot Formation Rate στις INTEM, FIBTEM, APTEM.
Σε όλες τις εκθέσεις ROTEM, τα νεογνά από μητέρες με προεκλαμψία παρουσίασαν μειωμένες τιμές Maximum Clot Firmness, Amplitude στα 10,20,30 λεπτά, MCE και ACF. Παρουσίασαν επίσης: αυξημένο Clot Formation Time στις INTEM, EXTEM, APTEM, μειωμένη A-angle στις INTEM, EXTEM, μειωμένο Lysis Index στα 60 λεπτά στις EXTEM, APTEM, και αυξημένη ML στην APTEM.

Συμπεράσματα: Οι CCTs δεν ήταν ικανές να αποκαλύψουν τις αλλαγές που παρατηρούνται στον μηχανισμό πήξης του μελετώμενου πληθυσμού.
Τα νεογνά προεκλαμπτικών εγκύων παρουσίασαν μακρύτερη φάση ενίσχυσης (amplification phase) με πιο αργή αρχική εναπόθεση και διασύνδεση ινικής, και μειωμένη ισχύ και σταθερότητα θρόμβου.
Οι προεκλαμπτικές έγκυοι παρουσίασαν υπερπηκτικό προφίλ συγκριτικά με τις υγιείς. Αντίθετα, τα νεογνά τους παρουσίασαν κατά την 1η ώρα ζωής υποπηκτικό προφίλ σε σχέση με τα νεογνά από υγιείς μητέρες.

ΕΑ06 ΕΠΙΠΕΔΑ IL-2 ΚΑΙ ET-1 ΣΕ ΝΕΟΓΝΑ ΑΠΟ ΜΗΤΕΡΕΣ ΜΕ ΠΡΟΕΚΛΑΜΨΙΑ ΚΑΤΑ ΤΗΝ ΓΕΝΝΗΣΗ ΚΑΙ ΣΥΣΧΕΤΙΣΗ ΜΕ ΑΝΕΠΑΡΚΕΙΑ ΙΝΩΔΟΓΟΝΟΥ ΚΑΙ ΠΑΡΑΓΟΝΤΩΝ ΤΗΣ ΕΝΔΟΓΕΝΟΥΣ/ΕΞΩΓΕΝΟΥΣ ΟΔΟΥ ΜΕΣΩ ΘΡΟΜΒΟΕΛΑΣΤΟΜΕΤΡΙΑΣ

Χ.-Γ. Κοντοβαζαινίτης[1], Δ. Γιαλαμπρίνου[1], Α. Φλέβα[2], Α. Γιαννάκου[2], Μ.-Ε. Μπεσίνα[2], Θ. Θεοδωρίδης[3], Ε. Διαμαντή[1], Γ. Μητσιάκος[1]

1. Β' Νεογνολογική Κλινική και ΜΕΝΝ Α.Π.Θ., Γ.Ν.Θ. Παπαγεωργίου, Α.Π.Θ., Θεσσαλονίκη
2. Εργαστήριο Ανοσολογίας και Ιστοσυμβατότητας, Γ.Ν.Θ. Παπαγεωργίου, Θεσσαλονίκη
3. Α' Μαιευτική και Γυναικολογική Κλινική Α.Π.Θ., Γ.Ν.Θ. Παπαγεωργίου, Α.Π.Θ., Θεσσαλονίκη

Εισαγωγή-Σκοπός: Τα νεογνά από προεκλαμπτικές εγκύους παρουσιάζουν υποπηκτικό προφίλ στην Θρομβοελαστομετρία (ROTEM) κατά την πρώτη ώρα ζωής. Σκοπός της μελέτης ήταν η συσχέτιση παραμέτρων της ROTEM με τις Ιντερλευκίνες (IL-2,6,8), τον Παράγοντα Νέκρωσης Όγκων α (TNFα) και την Ενδοθηλίνη 1 (ET-1) σε νεογνά από προεκλαμπτικές εγκύους.

Υλικό/Μέθοδος: Συμπεριελήφθησαν 34 νεογνά από προεκλαμπτικές εγκύους και 47 νεογνά από υγιείς. Νεογνικό δείγμα λήφθηκε έως και μία ώρα μετά την γέννηση και πριν την χορήγηση βιταμίνης Κ. Η υπερινωδόλυση ορίστηκε ως CFT (Clot Formation Time) APTEM (ROTEM με Απροτινίνη)<CFT EXTEM (Εξωγενής ROTEM) και MCF (Maximum Clot Firmness) APTEM>MCF EXTEM και ML (Maximum Lysis) EXTEM>15% με φυσιολογική ML APTEM. Η ανεπάρκεια Ινωδογόνου αναδείχθηκε από MCF FIBTEM (ROTEM Ινωδογόνου)<13mm, η ανεπάρκεια παραγόντων ενδογενούς οδού από MCF INTEM<48mm και η ανεπάρκεια παραγόντων εξωγενούς οδού από MCF EXTEM<45mm.

Αποτελέσματα: Τα ποσοστά των νεογνών από προεκλαμπτικές εγκύους και με ανεπάρκεια ινωδογόνου καθώς και με ανεπάρκεια παραγόντων εξωγενούς οδού (55.9% και 29.4% αντίστοιχα) ήταν σημαντικά αυξημένα, σε σχέση με τα αντίστοιχα ποσοστά των νεογνών από υγιείς μητέρες (29.8% p=0.02 και 8.5% p=0.01 αντίστοιχα).
Τα νεογνά από προεκλαμπτικές εγκύους και με ανεπάρκεια παραγόντων ενδογενούς και εξωγενούς οδού παρουσίασαν αυξημένη IL-2, σε σχέση με αυτά χωρίς ανεπάρκεια παραγόντων ενδογενούς και εξωγενούς οδού και που προήλθαν από προεκλαμπτικές εγκύους (p=0.01 και p=0.02 αντίστοιχα).



Τα νεογνά από προεκλαμπτικές εγκύους με υπερινωδόλυση παρουσίασαν υψηλότερη IL-6, σε σχέση με αυτά χωρίς υπερινωδόλυση και που προήλθαν από προεκλαμπτικές εγκύους (p=0.01). Τα νεογνά από προεκλαμτικές εγκύους με ανεπάρκεια ινωδογόνου παρουσίασαν υψηλότερη ET-1, σε σχέση με αυτά χωρίς ανεπάρκεια ινωδογόνου και που προήλθαν από προεκλαμπτικές εγκύους (p=0.03).

Συμπεράσματα: Κατά την πρώτη ώρα ζωής, το υποπηκτικό προφίλ στη ROTEM των νεογνών από προεκλαμπτικές μητέρες φαίνεται να σχετίζεται με μειωμένο αριθμό αιμοπεταλίων όπως επίσης και με αυξημένα επίπεδα IL-2 και TNFα. Και αυτό διότι τα αυξημένα επίπεδα IL-2 και TNFα συσχετίστηκαν με την ανεπάρκεια παραγόντων της ενδογενούς και εξωγενούς οδού.

	Νεογνά από μητέρες με Προεκλαμψία (N=34)	Νεογνά από υγιείς μητέρες (N=47)	P-Value
Υπερινωδόλυση	10/34 (29.4%)	11/47 (23.4%)	0.54
MCF[1] FIBTEM[2] < 13mm	19/34 (55.9%)	14/47 (29.8%)	**0.02**
MCF INTEM[3] < 48mm	9/34 (26.5%)	8/47 (17%)	0.30
MCF EXTEM[4] < 45mm	10/34 (29.4%)	4/47 (8.5%)	**0.01**

	Νεογνά από μητέρες με Προεκλαμψία (N=34)		P-value	Νεογνά από υγιείς μητέρες (N=47)		P-Value
	Υπερινωδόλυση (N=10)	Χωρίς Υπερινωδόλυση (N=24)		Υπερινωδόλυση (N=11)	Χωρίς Υπερινωδόλυση (N=36)	
IL2[5]	3.7 (3-6.3)	4.9 (4.2-5.5)	0.11*	4.3 (3.3-5.1)	4.5 (2.7-5.4)	0.99*
IL6[6]	168.4 (101.7-290)	50.1 (19.3-109.9)	**0.01***	233.6 254.1	260.2 383.5	0.87
IL8[7]	15.6 (10.6-40.2)	5.8 (4.1-19.6)	0.08*	5.2 (3.5-7.4)	6.5 (4.6-15.1)	0.21*
TNFα[8]	13.6 (12.1-14.7)	13.2 (10.3-14.9)	0.46*	10.5+2.6	10+2	0.62
ET1[9]	1.3 (1-1.5)	1.2 (0.9-1.6)	0.81*	1.2+0.3	1.2+0.4	0.80
	Νεογνά από μητέρες με Προεκλαμψία (N=34)		**P-value**	**Νεογνά από υγιείς μητέρες (N=47)**		**P-Value**
	MCF FIBTEM < 13mm (N=)	**MCF FIBTEM ≥ 13mm (N=)**		**MCF FIBTEM < 13mm (N=)**	**MCF FIBTEM ≥ 13mm (N=)**	
IL2	5.2 (4.7-5.7)	5 (4.3-5.9)	0.58*	3.9 (2.1-5.7)	4.5 (3.3-5)	0.89*
IL6	104.8 (28.8-198.2)	61.2 (24.7-132.6)	0.79*	76 (10.4-467.2)	86.1 (14.5-314.6)	0.84*
IL8	10.9 (4.7-28.5)	5.8 (4.9-23.1)	0.74*	6.2 (4.8-16.5)	6.5 (4.6-11.4)	0.99*
TNFα	13.4 (12.7-14)	10.8 (10.3-15.6)	0.63*	9.7+2.6	10.3+2	0.59
ET1	1.5+0.5	1.2+0.3	**0.03*** **	1+0.5	1.2+0.4	0.34
	Νεογνά από μητέρες με Προεκλαμψία (N=34)		**P-value**	**Νεογνά από υγιείς μητέρες (N=47)**		**P-value**
	MCF INTEM < 48mm (N=9)	**MCF INTEM ≥ 48mm (N=25)**		**MCF INTEM < 48mm (N=8)**	**MCF INTEM ≥ 48mm (N=39)**	
IL2	5.6 (5.5-6.3)	4.8 (4.11-5.23)	**0.01***	2.5 (2.3-3.9)	4.5 (3.5-5.6)	0.06*
IL6	117.9 (100.7-224)	52.4 (19.9-124.4)	0.06*	110.5 (99.9-268.4)	53.2 (6.9-339.7)	0.40*
IL8	10.9 (8.5-18)	5.8 (4.1-28.8)	0.35*	4.3 (3.3-9.2)	6.5 (4.7-14.7)	0.19*
TNFα	13.5 (12.4-13.8)	13 (10.3-15.4)	0.59*	8.5 (8-8.7)	10.3 (9.2-12.2)	0.10*
ET1	1.4 (1-1.7)	1.2 (1-1.4)	0.99*	1 (0.9-1.2)	1.3 (0.9-1.4)	0.72*
	Νεογνά από μητέρες με Προεκλαμψία (N=34)		**P-value**	**Νεογνά από υγιείς μητέρες (N=47)**		**P-value**
	MCF EXTEM < 45mm (N=10)	**MCF EXTEM ≥ 45mm (N=24)**		**MCF EXTEM < 45mm (N=4)**	**MCF EXTEM ≥ 45mm (N=43)**	
IL2	5.6 (5.2-6.1)	4.7 (4.1-5.3)	**0.02***	4.5 (3.8-4.7)	4.4 (2.3-5.6)	0.97*
IL6	112.6 (85.7-211.1)	56 (19.3-134.4)	0.16*	73.2 (61.1-220.2)	99.1 (8.7-318.3)	0.76*
IL8	10.7 (8.1-16.8)	5.8 (4.5-29.1)	0.66*	10.5 (6.8-30.4)	6.2 (4.6-13.5)	0.77*
TNFα	13.5 (12-13.8)	13.2 (10.3-15.5)	0.69*	8.7 (8.7-9.6)	10.1 (8.4-11.8)	0.62*
ET1	1.3 (1-1.7)	1.2 (1-1.5)	1.00*	1.1 (0.8-1.4)	1.2 (0.9-1.4)	0.80*

[1]MCF: Maximum Clot Firmness; [2]FIBTEM: Fibrinogen ROTEM – ROTEM Ινωδογόνου; [3]INTEM: Intrinsic ROTEM – ROTEM Εξωγενούς οδού, [4]EXTEM: Extrinsic ROTEM – ROTEM Εξωγενούς οδού, [5]IL2: Interleukin 2 – Ιντερλευκίνη 2; [6]IL6: Interleukin 6 – Ιντερλευκίνη 6; [7]IL8: Interleukin 8 – Ιντερλευκίνη 8; [8]TNFα: Tumor Necrosis Factor α – Παράγοντας Νεκρώσεως Όγκων α; [9]ET1: Endothelin 1 – Ενδοθηλίνη 1

ΕΑ07 Η ΧΡΗΣΗ ΤΗΣ ΙΒΟΥΠΡΟΦΑΙΝΗΣ ΣΤΗΝ ΑΝΤΙΜΕΤΩΠΙΣΗ ΤΟΥ ΑΙΜΟΔΥΝΑΜΙΚΑ ΣΗΜΑΝΤΙΚΟΥ ΑΝΟΙΧΤΟΥ ΑΡΤΗΡΙΑΚΟΥ ΠΟΡΟΥ ΣΕ ΝΕΟΓΝΑ ΚΑΤΩ ΤΩΝ 32 ΕΒΔΟΜΑΔΩΝ ΚΥΗΣΗΣ

Ν. Μπρίκος[1], Χ. Εμμανουήλ[1], Δ. Μπικούλη[1], Α. Κυριακοπούλου[1], Γ. Μήλας[1], Σ. Παραστατίδου[1], Σ. Χαρώνη[1], Η. Σαλβάνος[1]

1. Μονάδα Εντατικής Νοσηλείας Νεογνών, Γενικό Νοσοκομείο-Μαιευτήριο «Έλενα Βενιζέλου»

Εισαγωγή: Η επίπτωση του ανοικτού αρτηριακού πόρου στα νεογνά είναι αντιστρόφως ανάλογη με την ηλικία κύησης. Η φαρμακευτική σύγκλειση αποτελεί τη θεραπεία πρώτης γραμμής, ωστόσο δεν υπάρχει ομοφωνία σχετικά με το φάρμακο εκλογής. Σκοπός αυτής της μελέτης είναι η καταγραφή της εμπειρίας της μονάδας μας σχετικά με τη χρήση ιβουπροφαίνης για την αντιμετώπιση του αιμοδυναμικά σημαντικού ανοικτού αρτηριακού πόρου σε νεογνά με ΗΚ <32w.

Υλικό και μέθοδος: Διενεργήθηκε αναδρομική μελέτη των ιατρικών φακέλων των νεογνών με ηλικία κύησης <32w που νοσηλεύτηκαν στη ΜΕΝΝ του ΓΝΜ ΕΛΕΝΑ ΒΕΝΙΖΕΛΟΥ από τον Μάιο του 2022 μέχρι τον Μάρτιο του 2025. Στη μελέτη συμπεριλήφθηκαν 10 νεογνά, από τα συνολικά 102 (9.8%), με ηλικία κύησης από 23+1w έως 31+3w και βάρος γέννησης από 550gr έως 1.830gr. Σε όλα τα νεογνά, η διάγνωση αιμοδυναμικά σημαντικού ανοικτού αρτηριακού πόρου, τέθηκε μέσω υπερηχογραφήματος καρδιάς από την 3η έως την 19η ημέρα ζωής, ενώ η αντιμετώπιση έγινε με ενδοφλέβια χορήγηση ιβουπροφαίνης σε σχήμα 10mg/kg ΒΣ την πρώτη ημέρα, ακολουθούμενο από 5mg/kg ΒΣ τις δύο επόμενες. Οι δείκτες νεφρικής λειτουργίας, ο αριθμός των αιμοπεταλίων, οι τρανσαμινάσες, ο ρυθμός διούρησης και η ανοχή στη σίτιση, αξιολογήθηκαν πριν και μετά τη χορήγηση. Παράλληλα, καταγράφηκαν πιθανές ανεπιθύμητες ενέργειες όπως νεκρωτική εντεροκολίτιδα, πνευμονική, ενδοκοιλιακή ή αιμορραγία από το γαστρεντερικό.

Αποτελέσματα: Η διάμεση τιμή της ηλικίας χορήγησης ιβουπροφαίνης είναι η 5η ΗΖ και η μέση τιμή του μεγέθους του αρτηριακού πόρου 2.34mm. Σε 7 από τα 10 (70%) νεογνά, η σύγκλειση του αρτηριακού πόρου επιτεύχθηκε μετά το πρώτο σχήμα ιβουπροφαίνης. Από τα υπόλοιπα νεογνά, 2 χρειάστηκε να λάβουν συμπληρωματικά σχήμα με παρακεταμόλη, ενώ σε 1 νεογνό χορηγήθηκε 2ο σχήμα ιβουπροφαίνης. Σε κανένα νεογνό δε σημειώθηκε κάποια σοβαρή ανεπιθύμητη ενέργεια.

Συμπεράσματα: Τα ευρήματα υποδηλώνουν ότι η ιβουπροφαίνη αποτελεί αποτελεσματική και ασφαλή θεραπεία του αιμοδυναμικά σημαντικού ανοικτού αρτηριακού πόρου σε πρόωρα νεογνά με ηλικία κύησης <32w.



ΕΑ08 ΕΦΑΡΜΟΓΗ ΘΕΡΑΠΕΥΤΙΚΗΣ ΥΠΟΘΕΡΜΙΑΣ ΣΤΗ ΜΕΝΝ Γ.Ν. «ΑΛΕΞΑΝΔΡΑ»-ΕΜΠΕΙΡΙΑ ΕΝΟΣ ΠΕΡΙΓΕΝΝΗΤΙΚΟΥ ΚΕΝΤΡΟΥ

Π. Παπαδογεώργου[1], Λ. Μπαγλατζή[1], Ε. Μπουντουβή[1], Δ. Ελευθεριάδη[1], Ε. Παπαθωμά[1], Γ. Παπαδόπουλος[1], Α. Χήρα[1], Π. Βαρελά[1], Ε. Στρατίκη

1. Μονάδα Εντατικής Νοσηλείας Νεογνών, Γ.Ν. «Αλεξάνδρα», Αθήνα

Εισαγωγή-Σκοπός: Η Υποξική-Ισχαιμική Εγκεφαλοπάθεια (ΥΙΕ) σχετίζεται με αυξημένη νοσηρότητα και θνησιμότητα στα νεογνά. Η Θεραπευτική Υποθερμία (ΘΥ) βελτιώνει τη νευροαναπτυξιακή έκβαση και είναι διαθέσιμη τους τελευταίους 18 μήνες στη ΜΕΝΝ του ΓΝ «Αλεξάνδρα». Μέχρι σήμερα έχει εφαρμοστεί σε 3 νεογνά με ικανοποιητικά αποτελέσματα.

Υλικό-Μέθοδος: Η διάγνωση της Περιγεννητικής Δυσπραγίας έγινε με βάση την παρουσία τουλάχιστον ενός από τα εξής κριτήρια: Apgar ≤5 στο 5ο min ζωής, ανάγκη συνεχιζόμενης ανάνηψης ή αναπνευστικής υποστήριξης στα 10 min ζωής, αέρια ομφαλίου ή αρτηριακού δείγματος αίματος μέσα στην 1η ώρα ζωής με pH<7.1 ή έλλειμμα βάσης (ΕΒ) ≥12. Η νευρολογική εκτίμηση έγινε με βάση τα στάδια Sarnat. Η μέθοδος υποθερμίας που χρησιμοποιήθηκε είναι αυτή του Whole Body Cooling.

Αποτελέσματα: Τα κλινικά χαρακτηριστικά των νεογνών που ετέθησαν σε ΘΥ συνοψίζονται στον εξής πίνακα:

	Περιστατικό 1	Περιστατικό 2	Περιστατικό 3
Διάρκεια κύησης:	Κλινικά τελειόμηνο	38^{+6} εβδ	Κλινικά τελειόμηνο
Βάρος Γέννησης:	3.950 gr	3.220 gr	3.090 gr
Αέρια ομφάλιου λώρου ή μέσα στην $1^{η}$ ώρα ζωής	pH: 6.93 EB: -24.4	pH: 6.6 EB: -23	pH: 6.6 EB: -25.1
Apgar στο $5^{ο}$ min	7	4	5
Μείζον περιγεννητικό σύμβαμα	Αποκόλληση πλακούντα	Κεντρική αποκόλληση πλακούντα	Όχι
Βαρύτητα ΥΙΕ κατά Sarnat	Μέτρια	Μέτρια	Μέτρια προς σοβαρή

Έναρξη υποθερμίας	<6 ώρες	<6 ώρες	<6 ώρες
Θερμοκρασία στόχος	33.5 °C	33.5 °C	33.5 °C
Διάρκεια υποθερμίας	72h	72h	72h
MRI εγκεφάλου	Χωρίς παθολογικά ευρήματα	Χωρίς παθολογικά ευρήματα	Χωρίς παθολογικά ευρήματα
Σπασμοί	Όχι κλινικά εμφανείς	Όχι κλινικά εμφανείς	Ναι
Νευρολογική εικόνα στην έξοδο	Συμβατή με την ηλικία	Συμβατή με την ηλικία	Συμβατή με την ηλικία

Συμπέρασμα: Η ΘΥ είναι μέθοδος ασφαλής και αποτελεσματική στην αντιμετώπιση της μέτριας και σοβαρής ΥΙΕ, ενώ περισσότερα δεδομένα χρειάζονται για το ρόλο της ΘΥ στην ήπια ΥΙΕ.

ΕΑ09 ΠΑΡΑΓΟΝΤΕΣ ΚΙΝΔΥΝΟΥ ΓΙΑ ΤΗΝ ΕΜΦΑΝΙΣΗ ΟΨΙΜΗΣ ΝΕΟΓΝΙΚΗΣ ΣΗΨΑΙΜΙΑΣ ΣΕ ΝΕΟΓΝΑ ΜΕ ΑΝΑΠΝΕΥΣΤΙΚΗ ΔΥΣΧΕΡΕΙΑ ΣΤΗΝ ΜΕΝΝ

Α. Μουτάφη[1], Κ. Καραχρήστου[1], Κ. Ιωαννίδου[1], **Μ. Αποστόλου[1]**, Ε. Γιατράκου[1], Ε. Δημητρακοπούλου[1], Ι. Πετσάνη[1], Κ. Κατέχη[1]

1. Α ΜΕΝΝ, Γ.Ν. Παίδων «Η ΑΓΙΑ ΣΟΦΙΑ», ΑΘΗΝΑ

ΣΚΟΠΟΣ: Η προφυλακτική χορήγηση αντιβιοτικών σε νεογνά που αναπτύσσουν αναπνευστική δυσχέρεια μετά την γέννηση και νοσηλεύονται στην μονάδα νεογνών είναι συνήθης πρακτική. Η διάρκεια της αγωγής καθορίζεται από το εργαστηριακό προφίλ του νεογνού και την κλινική εικόνα. Σκοπός της παρούσας μελέτης είναι να συσχετισθεί η διάρκεια θεραπείας και άλλοι επιβαρυντικοί παράγοντες με την εμφάνιση όψιμης νεογνικής λοίμωξης.

ΥΛΙΚΟ-ΜΕΘΟΔΟΣ: Πρόκειται για αναδρομική μελέτη παρατήρησης νεογνών με αναπνευστική δυσχέρεια που νοσηλεύτηκαν στην Α ΜΕΝΝ το 2022-2024. Μελετήθηκαν: η ανάγκη επεμβατικού ή μη αερισμού, η διάρκεια αντιμικροβιακής αγωγής, η ημέρα έναρξης σίτισης και η διάρκεια παρεντερικής διατροφής. Τα δεδομένα συσχετίσθηκαν με την εμφάνιση όψιμης σηψαιμίας.

ΑΠΟΤΕΛΕΣΜΑΤΑ: Μελετήθηκαν 252 νεογνά με αναπνευστική δυσχέρεια.(67% ΣΑΔ). Το 98,4% γεννήθηκε με ΚΤ. Το 68% είχαν ΗΚ >32 εβδομάδων, το 45% εξ αυτών είχαν κεντρικό ενδαγγειακό καθετήρα. Χορηγήθηκε Αμπικιλλίνη/Γενταμυκίνη κατά μέσο όρο για 5 ημέρες, παρεντερική διατροφή 13 ημέρες και ξεκίνησαν σίτιση την 4η ημέρα ζωής. Επιβεβαιωμένη όψιμη σηψαιμία έως την 10η ημέρα ζωής παρουσίασε 5,1% των νεογνών της μελέτης (GRAM + 77%). Η πλειοψηφία των νεογνών με όψιμη νεογνική λοίμωξη ήταν ΗΚ›32εβ με ΣΑΔ (77%). Η CRP ήταν την 1η ημέρα ζωής αρνητική και δεν διέφερε από την μέση τιμή του σύνολο των νεογνών. Η έναρξη σίτισης έγινε την 3η ημέρα ζωής και πλήρης εντερική σίτιση την 12η ημέρα. Η αντιμικροβιακή αγωγή στα νεογνά με σήψη διακόπηκε την 4η ημέρα και η όψιμη σηψαιμία εκδηλώθηκε την 6-7η ημέρα ζωής.

ΣΥΜΠΕΡΑΣΜΑΤΑ: Το σύνολο των νεογνών είχαν γεννηθεί με ΚΤ. Από την στατιστική ανάλυση προέκυψε αύξηση του κινδύνου να αναπτύξουν σήψη νεογνά με ΣΑΔ που αντιμετωπίστηκαν με επεμβατικό αερισμό (R/D 3%,). Αυξημένο κίνδυνο είχαν τα νεογνά ΗΚ >32 εβδομάδων χωρίς κεντρικό ενδαγγειακό καθετήρα και μέση διάρκεια αντιβιοτικής αγωγής 3 ημέρες. Τα χαρακτηριστικά αυτά μπορούν να θεωρηθούν παράγοντες κινδύνου για την ανάπτυξη όψιμης σηψαιμίας έως τη 10η ημέρα ζωής.

ΕΑ10 Η ΜΑΚΡΟΠΡΟΘΕΣΜΗ ΕΠΙΔΡΑΣΗ ΤΗΣ ΠΡΟΩΡΟΤΗΤΑΣ ΣΤΟ ΟΣΤΙΚΟ ΠΡΟΦΙΛ ΚΑΤΑ ΤΗΝ ΠΑΙΔΙΚΗ ΗΛΙΚΙΑ

Π. Μαρκοπούλου[1], Α. Δουλγεράκη[2], Α. Κουτρούμπα[3], Γ. Πολυζώης[2], Ε. Αθανασοπούλου[2], Χ. Κανακά-Gantenbein[1,2], Τ. Σιαχανίδου[1]

1. Μονάδα Νεογνών, Α΄ Παιδιατρική Κλινική Πανεπιστημίου Αθηνών, Νοσοκομείο Παίδων «Η Αγία Σοφία», Αθήνα
2. Τομέας Νοσημάτων Μεταβολισμού Οστών και Μεταβολισμού Μετάλλων, Ινστιτούτο Υγείας του Παιδιού, Αθήνα
3. Β΄ Μονάδα Εντατικής Νοσηλείας Νεογνών (ΜΕΝΝ), Νοσοκομείο Παίδων «Η Αγία Σοφία», Αθήνα

Εισαγωγή-Σκοπός: Πρόσφατα δεδομένα για τις μακροπρόθεσμες συνέπειες της προωρότητας στην οστική υγεία παραμένουν αντικρουόμενα. Σκοπός της μελέτης ήταν η αξιολόγηση του μεταβολικού οστικού προφίλ και της οστικής πυκνότητας σε πρόωρα γεννημένα παιδιά προεφηβικής ηλικίας, καθώς και η διερεύνηση συσχετίσεων παραμέτρων οστικής υγείας και περιγεννητικής νοσηρότητας.

Υλικό/Μέθοδος: Μελετήθηκαν 144 παιδιά με μέση (SD) ηλικία 10.9 (1.6) έτη: 49 παιδιά πολύ πρόωρα (≤32 εβδομάδες κύησης), 37 μέτρια-όψιμα πρόωρα (32+1 έως 36+6 εβδομάδες κύησης) και 58 τελειόμηνα (μάρτυρες). Μετρήθηκαν τα επίπεδα ασβεστίου/Ca, φωσφόρου/P, αλκαλικής φωσφατάσης/ALP, 25-υδροξυβιταμίνης D/25(OH)D, δεικτών οστικού σχηματισμού (οστεοκαλσίνη/OC, καρβοξυτελικό πεπτίδιο τύπου-Ι προ-κολλαγόνου/PICP, ινσουλινόμορφος αυξητικός παράγοντας-1/IGF-1) και δεικτών οστικής απορρόφησης (5β-ισοένζυμο όξινης φωσφατάσης ανθεκτικής στο τρυγικό οξύ/TRAP5b) ορού, καθώς και ο λόγος ασβεστίου/κρεατινίνη ούρων. Η οστική πυκνότητα (BMD) ολικού σώματος και οσφυϊκής μοίρας, και τα αντίστοιχα z-scores, υπολογίστηκαν μέσω απορροφησιομετρίας ακτίνων-Χ διπλής ενέργειας/DXA.

Αποτελέσματα: Στην ομάδα των πολύ προώρων διαπιστώθηκαν υψηλότερα επίπεδα ALP, OC, PICP και TRAP5b συγκριτικά με τα τελειόμηνα και με τα μέτρια-όψιμα πρόωρα. Επιπρόσθετα, τα BMD z-scores ολικού σώματος και οσφυϊκής μοίρας βρέθηκαν χαμηλότερα στα πολύ πρόωρα συγκριτικά με τα τελειόμηνα. Ο σακχαρώδης διαβήτης κύησης, η προεκλαμψία και η βρογχοπνευμονική δυσπλασία συσχετίστηκαν με χαμηλότερη BMD ολικού σώματος στα πολύ πρόωρα παιδιά.

Συμπεράσματα: Η προωρότητα συσχετίζεται με διαταραχή του μεταβολικού οστικού προφίλ και με χαμηλότερη BMD ολικού σώματος και οσφυϊκής μοίρας στην παιδική ηλικία. Τα μέτρια-όψιμα πρόωρα εμφανίζουν διαφορές στις μεταβολικές παραμέτρους των οστών συγκριτικά με τα πολύ πρόωρα. Περαιτέρω μελέτη απαιτείται για τη διερεύνηση της μακροπρόθεσμης επίδρασης της προωρότητας στην οστική υγεία.

EA11 COMPARISON OF FETAL CROWN- RUMP LENGTH MEASUREMENTS IN IVF/ICSI PREGNANCIES FOLLOWING FROZEN- THAWED VERSUS FRESH EMBRYO TRANSFER AND CORRELATION WITH NEONATAL BIRTHWEIGHT

E. Gkiougki[1], I. Tsakiridis[2], K. Mitta[2], A. Mamopoulos[2], I. Kalogiannidis[2], T. Dagklis[2], A. Athanasiadis[2]

1. Centre Hospitalier du Nord, Ettelbruck, Luxembourg
2. Third Department of Obstetrics and Gynaecology, School of Medicine, Faculty of Health Sciences, Aristotle University of Thessaloniki, Greece

Background: Neonates born following frozen-thawed embryo transfer (FET) present an elevated risk of high birthweight (BW) (>4.500gr) and being large-for-gestational age (LGA) (>90th percentile) compared to those born after fresh ET.

(Epi)genetic disorders involving imprinting are increased in In Vitro Fertilization (IVF) /Intracytoplasmic Sperm Injection (ICSI) fetuses because of embryo culture in different media and cryopreservation techniques, ovarian hyperstimulation and alteration of uterine endocrine status; as a result, embryo implantation and fetal growth are affected. In FET, artificially programmed cycles lead to hypothalamic-pituitary suppression and absence of the corpus luteum, increasing trophoblastic invasiveness that predisposes to neonatal macrosomia. In fresh ET, high blood concentrations of oestradiol and progesterone following controlled ovarian stimulation may create a suboptimal environment for implantation and placentation related to fetal growth restriction (FGR). Crown-rump length (CRL) is reported as a predictor of BW with an inverse correlation between CRL and the risk of preterm birth, SGA and LBW; a GA according to CRL of 2-6 days lower than the expected (calculated from the day of fertilization) is associated with a higher risk of severe prematurity and LBW, while of 3,5 days greater than expected is predictive of LGA.

Objective: To estimate fetal growth dynamics and potential BW between cryopreserved and fresh IVF/ICSI embryos using CRL measurements.

Subjects/Methods: This was a retrospective study (July 2010-December 2023) of the Third Department of Obstetrics and Gynaecology, Aristotle University of Thessaloniki, Greece. A total of 3,082 IVF pregnancies including 4,044 viable embryos underwent a routine scan at 11+0–13+6 gestational weeks (45-84mm). Of these embryos, 1,255 (40.7%) originated from thawed transfers, whereas 1,827 (59.3%) from fresh ones. Analysis included maternal age, type of embryos (thawed vs fresh, donor vs homologous oocytes), CRL, twin and singleton gestations.

Results: The mean maternal age was significantly higher in thawed than in fresh embryos (39.8 vs 35.8 years, p-value<0.001). The mean CRL z-score was significantly elevated in thawed compared to fresh (0.309 vs 0.199, p-value<0.001). In a subgroup analysis of singleton gestations the mean CRL z-score was higher in thawed blastocysts compared to fresh (0.327 vs 0.215, p-value<0.001). Concerning twins, the mean CRL z- score was higher in thawed blastocysts (0.285 vs 0.184, p-value: 0.015) and in donor compared to homologous oocytes' recipients (0.431 vs 0.191, p-value: 0.002).

Conclusions: CRL measurements during the first trimester anomaly scan were significantly increased in thawed compared to fresh embryos. As this divergence may be a first indication of the subsequent difference in sonographically estimated fetal weight and birthweight, CRL could contribute to the prognosis of embryonic growth trajectories.

ΕΑ12 ΔΙΑΓΝΩΣΤΙΚΗ ΑΚΡΙΒΕΙΑ ΤΗΣ ΠΡΕΣΕΨΙΝΗΣ (P-SEP) ΣΤΗ ΣΗΨΑΙΜΙΑ ΟΨΙΜΗΣ ΕΝΑΡΞΗΣ ΣΕ ΒΑΡΕΩΣ ΠΑΣΧΟΝΤΑ ΝΕΟΓΝΑ: ΠΡΟΟΠΤΙΚΗ ΠΟΛΥΚΕΝΤΡΙΚΗ ΜΕΛΕΤΗ

Μ.Μ. Αντωναράκη[1], Αικ. Τσατσαράγκου[2]

1. Φοιτήτρια Ιατρικής Σχολης του Πανεπιστημίου Αθηνών ΕΚΠΑ
2. MsC, PhD Γενική Οικογενειακή Ιατρός – Ιπτάμενη Ιατρός Ε.Κ.Α.Β.

Σκοπός: Η διερεύνηση της χρησιμότητας της πρεσεψίνης (P-SEP) ως πρώιμου, αξιόπιστου βιοδείκτη για τη διάγνωση σηψαιμίας όψιμης έναρξης (Late-Onset Sepsis – LOS) σε νεογνά που νοσηλεύονται σε κρίσιμη κατάσταση, ανεξαρτήτως υποκείμενων παθολογικών καταστάσεων, με στόχο την ταχύτερη διάγνωση και την ακρίβεια στην έναρξη αντιμικροβιακής αγωγής.

Υλικό- Μέθοδοι: Όλα τα δεδομένα αντλήθηκαν από ιατρικές βάσεις δεδομένων όπως το Pub med, Scopus ,Cochrane κλπ.

Αποτελέσματα: Η πρεσεψίνη αυξάνεται σημαντικά στις πρώτες ώρες της σήψης, με συγκεντρώσεις που συσχετίζονται σταθερά με τη μικροβιακή πρόκληση, χωρίς να επηρεάζεται από μη λοιμώδη αίτια. Σε νεογνά με LOS, οι συγκεντρώσεις της P-SEP υπερβαίνουν σαφώς εκείνες των μη μολυσμένων, ανεξαρτήτως συνοδών νόσων. Η ακρίβεια της στην ανίχνευση επιβεβαιωμένης σήψης αποτιμάται ικανοποιητικά μέσω ROC καμπυλών, με υψηλή αρνητική προγνωστική αξία που επιτρέπει την αποφυγή άσκοτης αντιβιοτικής κάλυψης. Ένα καθορισμένο διαγνωστικό όριο, κοντά στα 700 ng/L, εμφανίζεται επαρκές για να διαχωρίσει έγκυρα τα σηπτικά από τα μη σηπτικά περιστατικά.

Συμπεράσματα: Η πρεσεψίνη αποτελεί αξιόπιστο, νευρο-ανοσολογικά σταθερό δείκτη για την έγκαιρη διάγνωση της σηψαιμίας όψιμης έναρξης στο νεογνό. Η πρώιμη αύξησή της, η ανεξαρτησία από συγχυτικούς μη λοιμώδεις παράγοντες, καθώς και η υψηλή αρνητική προγνωστική της αξία, την καθιστούν ιδιαίτερα χρήσιμη στον ταχύ εντοπισμό νεογνών με σήψη και στον ασφαλή αποκλεισμό της σε ύποπτα περιστατικά. Η ενσωμάτωσή της στη διαγνωστική στρατηγική των ΜΕΝΝ συμβάλλει ουσιαστικά στην εξατομίκευση της θεραπείας, περιορίζει την αλόγιστη χρήση αντιβιοτικών και βελτιώνει την έκβαση των ασθενών.



ΕΑ13 Η ΕΜΠΕΙΡΙΑ ΤΗΣ ΕΓΚΥΜΟΣΥΝΗΣ ΣΕ ΕΛΛΗΝΙΔΕΣ: ΔΙΕΡΕΥΝΗΣΗ ΜΕΣΩ ΤΗΣ ΚΛΙΜΑΚΑΣ «PREGNANCY EXPERIENCE SCALE» (PES - Brief ΔΙΑΠΟΛΙΤΙΣΜΙΚΗ ΑΝΑΛΥΣΗ

Α. Φωτίου[1], Σ. Παραστατίδου[1], Π.Περβανίδου[2], Γ. Χρούσος[2], Σ. Σιαχανίδου[2]

1. ΜΕΝΝ, Γ.Ν.- Μαιευτήριο «Έλενα Βενιζέλου»
2. Α' Πανεπιστημιακή Παιδιατρική Κλινική, ΕΚΠΑ

Εισαγωγή: Η κύηση αποτελεί περίοδο σημαντικών οργανικών και συναισθηματικών αλλαγών. Το προγεννητικό ψυχολογικό στρες μπορεί να επιδράσει αρνητικά τόσο στη μητέρα, όσο και στο νεογνό, με επιπτώσεις που πιθανώς να επεκτείνονται και στην ενήλικο ζωή του.

Σκοπός: Η κλίμακα "Prenatal Experience Scale" (PES) αποτιμά την επίδραση μιας σειράς θετικών και αρνητικών παραγόντων στην ψυχοσύνθεση της μητέρας κατά τη διάρκεια της κύησης. Σκοπός της μελέτης αυτής ήταν η προσαρμογή στα ελληνικά και επικύρωση της σύντομης εκδοχής της κλίμακας.

Μέθοδοι: Το μεταφρασμένο ερωτηματολόγιο απαντήθηκε από 156 πρωτότοκες γυναίκες σε 2 χρονικές στιγμές: την 15η- 20η (φάση Α) και την 34η- 37η (φάση Β) εβδομάδα κύησης.

Αποτελέσματα: Οι γυναίκες περιέγραψαν θετικά συναισθήματα πιο συχνά (66.7–99.4% έναντι 43.6– 91%) και πιο έντονα (μέση τιμή:1.13–2.55 έναντι 0.65–1.80) από ότι αρνητικά συναισθήματα. Η ένταση των θετικών συναισθημάτων ήταν σημαντικά μεγαλύτερη και των αρνητικών σημαντικά μικρότερη στη φάση Β σε σύγκριση με τη φάση Α. Οι βαθμολογίες της κλίμακας PES συσχετίστηκαν θετικά με τις αντίστοιχες των κλιμάκων PSS (perceived stress) and STAI (anxiety). Οι απαντήσεις διέφεραν αναλόγως της ηλικίας κύησης, ωστόσο, η κλίμακα διατήρησε καλή αξιοπιστία και εγκυρότητα στα διαφορετικά στάδια της κύησης. Μια διαπολιτισμική ανάλυση σε επτά χώρες δεν ανέδειξε σημαντικές διαφορές, υποδεικνύοντας ότι το προγεννητικό στρες είναι παγκόσμιο.

Συμπεράσματα: Η κλίμακα PES φαίνεται να είναι ένα αξιόπιστο, διαπολιτισμικό εργαλείο για την εκτίμηση του προγεννητικού στρες. Τα αποτελέσματα μπορούν να συμβάλλουν στην αναγνώριση των συναισθημάτων και των αναγκών των εγκύων, και στην εφαρμογή στοχευμένων δράσεων για την αντιμετώπιση του προγεννητικού στρες. Απαιτείται περαιτέρω έρευνα σε ευρύτερα κοινωνικο-οικονομικά και γεωγραφικά πλαίσια για τη γενίκευση της χρήσης της κλίμακας.

ΕΑ14 ΣΠΑΝΙΕΣ ΚΑΡΔΙΟΛΟΓΙΚΕΣ ΕΠΙΠΛΟΚΕΣ ΝΕΟΓΝΩΝ ΜΗΤΕΡΩΝ ΠΑΣΧΟΝΤΩΝ ΑΠΟ ΣΑΚΧΑΡΩΔΗ ΔΙΑΒΗΤΗ

Α. Πετρόπουλος[3], Κ. Αγγέλου[4], Χ. Μπαλλαδήμα[1], Α. Κοντογίαννη[1], Δ. Μάζης-Κουράκος[2], Α. Χαρήτου[1]

1. «ΡΕΑ» Μαιευτήριο/ΜΕΝΝ
2. «ΡΕΑ» Μαιευτήριο/Μ/Γ΄ Κλινική
3. ΡΕΑ ΜΑΙΕΥΤΗΡΙΟ/ΜΕΝΝ, The "Aziz Aliyev" national postgraduate and CME medical trainin center, Baku-Azerbaijan
4. 1η Πανεπιστημιακή Κλινική Μ/Γ΄ ΕΚΠΑ, Νοσοκομείο «ΑΛΕΞΑΝΔΡΑΣ»

ΕΙΣΑΓΩΓΗ-ΣΚΟΠΟΣ: Πολλαπλές μελέτες έχουν δείξει ότι κυήσεις επιπλεκόμενες με οποιαδήποτε μορφή Σακχαρώδη Διαβήτη(ΣΔ): ΣΔ Ι, ΣΔ ΙΙ, ΣΔ Κύησης(ΣΔΚ) παρουσιάζουν αυξημένη συχνότητα εμφάνισης καρδιαγγειακών συμβαμάτων. Αυτές είναι είτε απλές ή σύμπλοκες Συγγενείς Καρδιοπάθειες είτε συχνότερα μία μορφή παροδικής ασύμμετρης υπερτροφικής μυοκαρδιοπάθειας. Η τελευταία απαντάται μέχρι 30% των κυήσεων με μητρικό ΣΔ οποιουδήποτε τύπου. Είναι συνήθως ασυμπτωματική, δεν απαιτεί θεραπεία. Παρουσιάζουμε δύο περιστατικά με συμπτωματική σημαντικού βαθμού διαστολική δυσλειτουργία και ήπια συστολική δυσλειτουργία
της δεξιάς κοιλίας προβάλλονται μετά την γέννησή των.

ΥΛΙΚΟ-ΜΕΘΟΔΟΣ: Περιστατικό Ι: θήλυ, 38/40 +5 ημερών κύησης. Καισαρική τομή (ΚΤ). Apgar scores 7/8. Βάρος Γέννησης :4.650Kg.Μητέρα πάσχουσα από ΣΔΚ, με πτωχή ανταπόκριση σε χρήση ινσουλίνης. Πρόσφατή HbA1c= 9.5%.Περιστατικό ΙΙ: θήλυ τελειωμένο 39/40 +2 Ημερών. ΚΤ . Apgar scores 8/8. Βάρος γέννησης:4.350Kg. Μητέρα πάσχουσα από ΣΔ ΙΙ, με πτωχή ρύθμιση. Πρόσφατη HbA1c 8.2%.

ΑΠΟΤΕΛΕΣΜΑΤΑ: Και τα δύο παρουσίασαν αναπνευστική δυσχέρεια από την γέννηση που απαίτησε μη επεμβατικό αερισμό. Το πρώτο με Fi O2of 65% για τις πρώτες 6 μέρες και το δεύτερο με 50% για τρεις μέρες. Ο πλήρης αναίμακτος καρδιολογικός έλεγχός και στα δύο περιστατικά κατέδειξε ασύμμετρη υπερτροφική καρδιομυοπάθεια λόγω εκσεσημασμένης υπερτροφίας του μεσοκοιλιακού διαφράγματος, με συνοδό διαστολική δυσλειτουργία συμφώνως προς την TDI μελέτη και ήπιας συστολικής με τον δείκτη TAPSE. Πέραν της βασικής Νεογνολογικής υποστήριξης απαιτήθηκε η χορήγηση b- Αποκλειστών και διηρουτικών, με σκοπό τον έλεγχο του κυκλοφορούμενου ενδοαγγειακού, του προφορτίου της αριστερής κοιλίας και της καρδιακής συχνότητας τους. Το περιστατικό Ι απαίτησε 14 ημέρες ενώ το δεύτερο 9 ημέρες νοσηλείας.

ΣΥΜΠΕΡΑΣΜΑΤΑ: Αποτελούν σπανιότατες επιπλοκές κυήσεων επιπλεκομένων με ΣΔ, που απαίτησαν παρατεταμένη νοσηλεία και φαρμακευτική θεραπεία.



ΕΑ15 Η ΑΝΑΠΝΕΥΣΤΙΚΗ ΛΕΙΤΟΥΡΓΙΑ ΣΕ ΔΙΑΣΩΛΗΝΩΜΕΝΑ ΝΕΟΓΝΑ ΠΟΥ ΝΟΣΗΛΕΥΟΝΤΑΙ ΣΕ ΠΡΗΝΗ ΚΑΙ ΥΠΤΙΑ ΘΕΣΗ

Κ. Μπάρκα[1], Ε. Παπαχατζή[1], Σ. Τζίφας[1], Α. Νουρλόγλου[1], Σ. Φούζας[2], Γ. Δημητρίου[1], Θ. Δάσιος[1]

1. Μονάδα Εντατικής Νοσηλείας Νεογνών, Παιδιατρική Κλινική, Πανεπιστήμιο Πατρών
2. Μονάδα Παιδοπνευμονολογίας, Παιδιατρική Κλινική, Πανεπιστήμιο Πατρών

ΕΙΣΑΓΩΓΗ: Η πρηνής θέση έχει συσχετιστεί με βελτίωση της οξυγόνωσης σε διασωληνωμένα νεογνά, ωστόσο το υπόβαθρο αυτής της βελτίωσης δεν έχει μελετηθεί επαρκώς προηγουμένως. Σκοπός μας ήταν να ελέγξουμε την υπόθεση ότι η αναπνευστική λειτουργία, όπως μετράται μέσω σύνθετων δεικτών, θα είναι βελτιωμένη στην πρηνή σε σύγκριση με την ύπτια θέση.

ΜΕΘΟΔΟΙ: Προοπτική μελέτη παρατήρησης σε διασωληνωμένα νεογνά σε Τριτοβάθμια Μονάδα Εντατικής Νοσηλείας Νεογνών, τα οποία μελετήθηκαν σε πρηνή και ύπτια θέση με τυχαία σειρά. Ο λόγος αερισμού προς αιμάτωση (VA/Q) και η ενδοπνευμονική διαφυγή από δεξιά προς αριστερά (shunt) υπολογίστηκαν μη επεμβατικά χρησιμοποιώντας τη μέθοδο της καμπύλης κορεσμού της οξυαιμοσφαιρίνης. Η διαφορά μεταξύ αρτηριακού και τελοεκπνευστικού διοξειδίου του άνθρακα ($PaCO_2$ – $EtCO_2$) υπολογίστηκε για να περιγράψει τις αλλαγές στον κυψελιδικό νεκρό χώρο.

ΑΠΟΤΕΛΕΣΜΑΤΑ: Μελετήθηκαν συνολικά 46 νεογνά (26 αγόρια) με διάμεση (IQR) ηλικία κύησης 34,8 (33,1–36,3) εβδομάδες και βάρος γέννησης 2,34 (1,77–2,87) κιλά, μετά από 5 (2–10) ώρες επεμβατικού αερισμού. Ο λόγος αερισμού προς αιμάτωση (VA/Q) ήταν σημαντικά υψηλότερος στην πρηνή θέση [0,57 (0,52–0,63)] σε σύγκριση με την ύπτια [0,53 (0,46–0,62), p = 0,001]. Η ενδοπνευμονική διαφυγή από δεξιά προς αριστερά ήταν σημαντικά χαμηλότερη στην πρηνή θέση [7 (0–12) %] σε σύγκριση με την ύπτια [9 (1–16) %, p = 0,003]. Η διαφορά $PaCO_2$ – $EtCO_2$ ήταν επίσης σημαντικά χαμηλότερη στην πρηνή θέση [6,3 (3,8–8,4) mmHg] συγκριτικά με την ύπτια [12,1 (7,1–16,0) mmHg].

ΣΥΜΠΕΡΑΣΜΑΤΑ: Η πρηνής θέση σε διασωληνωμένα νεογνά συσχετίστηκε με βελτιωμένο λόγο αερισμού προς αιμάτωση, καθώς και με μειωμένη ενδοπνευμονική διαφυγή και κυψελιδικό νεκρό χώρο σε σύγκριση με την ύπτια θέση.

ΕΑ16 ΝΕΥΡΟΑΝΑΠΤΥΞΙΑΚΗ ΕΚΒΑΣΗ ΠΡΟΩΡΩΝ ΝΕΟΓΝΩΝ ΜΕ ΕΠΙΚΤΗΤΗ ΛΟΙΜΩΞΗ ΑΠΟ ΚΥΤΤΑΡΟΜΕΓΑΛΟΪΟ: ΣΥΣΤΗΜΑΤΙΚΗ ΑΝΑΣΚΟΠΗΣΗ ΚΑΙ ΜΕΤΑΝΑΛΥΣΗ

Ε. Αθανασόπουλος[1], Μ. Τσιριγωτάκη[1], **Ε. Χατζάκης[1]**, Γ. Νιωτάκης[1], Μ. Κοροπούλη[1]

1. Μονάδα Εντατικής Νοσηλείας Νεογνών, «Βενιζέλειο» Γ. Ν. Ηρακλείου

Εισαγωγή: Η επίκτητη λοίμωξη από κυτταρομεγαλοϊό (PCMV) είναι συχνή στα πρόωρα νεογνά κυρίως μέσω κατανάλωσης μητρικού γάλακτος. Σκοπός της παρούσας μελέτης είναι να συνοψίσει τις βραχυπρόθεσμες και μακρυπρόθεσμες επιδράσεις της επίκτητης λοίμωξης από CMV στην νευροαναπτυξιακή έκβαση των πρόωρων νεογνών.

Μεθοδολογία: Πραγματοποιήσαμε συστηματική ανασκόπηση της βιβλιογραφίας με αναζήτηση τεσσάρων διεθνών μηχανών (MEDLINE, Scopus, clinicaltrials.com και Cochrane Library) έως την 1η Ιανουαρίου 2025 για μελέτες που συνέκριναν την νευροαναπτυξιακή εκβαση πρόωρων νεογνών με και χωρίς επίκτητη λοίμωξη από CMV χρησιμοποιώντας προκαθορισμένα κριτήρια εισόδου και αποκλεισμού. Το πρωτόκολλο της μελέτης καταχωρήθηκε και είναι διαθέσιμο στο PROSPERO (CRD42024575080). Πραγματοποιήθηκε μετα-αναλυση με μοντέλο τυχαίων επιδράσεων με τη χρήση Review Manager 5.4.

Αποτελέσματα: Από τις 1,201 μελέτες που ανασύρθηκαν, 28 μελέτες παρατήρησης πληρούσαν τα κριτήρια εισαγωγής συμπεριλαμβάνοντας 881 πρόωρα νεογνά με επίκτητη λοίμωξη από CMV και 1.940 χωρίς. Η διάρκεια παρακολούθησης για τις περισσότερες μελέτες ήταν έως τα 8 έτη (26/28,92.8%). Δεν διαπιστώθηκαν διαφορές μεταξύ προώρων με και χωρίς Pcmv λοίμωξη ως προς την εμφάνιση νευροαισθητήριας κώφωσης [10 μελέτες, pooled OR 1.21(95%CI 0.65,2.27), p 0.55] αν και τα pCMV θετικά νεογνά είχαν μεγαλύτερα ποσοστά αποτυχίας των ανιχνευτικών δοκιμασιών ακοής (5 μελέτες, pooled OR 1.90 (95%CI 1.06,3.38), p 0.03]. Η αγγειοπάθεια φακοραβδωτών αρτηριών σε τελειόμηνη ωριμότητα ήταν στατιστικά σημαντικά υψηλότερη στα PCMV θετικά νεογνά (2 μελέτες, pooled OR3.26(95% CI 2.01-5.31) p <0.00001). Δεν διαπιστώθηκαν διαφορές στις υποκλίμακες νόησης και κίνησης της κλίμακας Bayley έως την ηλικία των 42 μηνών [6 μελέτες, Std mean difference: -0.12(-0.29,0.05) p 0.18 και Std mean difference-0.09(-0.29,0.10) p 0.36, αντίστοιχα]. Χαμηλότερα IQ παρατηρήθηκαν στα PCMV θετικά πρόωρα νεογνά αλλά χωρίς στατιστικά σημαντικές διαφορές [mean difference -3.06(-8.35,2.23), p 0.26]. Στην εφηβεία, η πρώιμη λοίμωξη από PCMV συσχετίσθηκε με σημαντικά χαμηλότερες γνωσιακές λειτουργίες και δομικές αλλαγές της λευκής ουσίας.

Συμπεράσματα: Δεδομένα από μελέτες παρατήρησης (low grade of evidence) δείχνουν ότι η επίκτητη λοίμωξη από pCMV μπορεί να συσχετίζεται με μακροπρόθεσμα νευροαναπτυξιακά ελλείματα σε νεογνά που γεννήθηκαν πρόωρα. Η διαχρονική παρακολούθηση αυτού του πληθυσμού είναι απαραίτητη για τον καθορισμό της μακροπρόθεσμης έκβασής τους.

ΕΑ17 ΑΙΜΑΤΟΛΟΓΙΚΕΣ ΠΑΡΑΜΕΤΡΟΙ ΣΤΗ ΔΙΑΓΝΩΣΗ ΤΗΣ ΝΕΟΓΝΙΚΗΣ ΣΗΨΑΙΜΙΑΣ ΣΕ ΕΞΑΙΡΕΤΙΚΑ ΠΡΟΩΡΑ ΝΕΟΓΝΑ

Ε. Αθανασόπουλος[1], Μ. Τσιριγωτάκη[1], **Ε. Χατζάκης[1]**, Σ. Καβουκλή[1], Μ. Κοροπούλη[1]

1. Μονάδα Εντατικής Νοσηλείας Νεογνών, «Βενιζέλειο» Γ.Ν. Ηρακλείου

Περίληψη: Η σηψαιμία αποτελεί την πιο συχνή αιτία νοσηρότητας και θνησιμότητας κατά την νεογνική περίοδο. Τα εξαιρετικά πρόωρα νεογνά βρίσκονται σε αυξημένο κίνδυνο πρώιμης και όψιμης νεογνικής σηψαιμίας. Σκοπός της παρούσας μελέτης είναι να καθορίσουμε τα επιδημιολογικά, μικροβιολογικά και αιματολογικά χαρακτηριστικά των αποδεδειγμένων με καλλιέργεια επεισοδίων σηψαιμίας σε νεογνά που γεννήθηκαν πριν από την 28η εβδομάδα κύησης και να προσδιορίσουμε την ειδικότητα, ευαισθησία, θετική και αρνητική προγνωστική αξία κάθε αιματολογικής παραμέτρου.

Μεθοδολογία: Πραγματοποιήθηκε αναδρομική ανασκόπηση των αιματολογικών παραμέτρων (αριθμός λευκών αιμοσφαιρίων, πολυμορφοπύρηνων, λεμφοκυττάρων, μονοκυττάρων, αιμοπεταλίων και δεικτών φλεγμονής όπως η crp) όλων των εξαιρετικά πρόωρων νεογνών που νοσηλεύτηκαν από 1 Ιανουαρίου 2018 έως 31 Δεκεμβρίου 2024 σε τριτοβάθμια ΜΕΝΝ και αναζητήθηκε συσχέτιση των τιμών με την εμφάνιση θετικών καλλιεργειών σε περιπτώσεις πρώιμης (πριν τις 72 ώρες ζωής) και όψιμης (>72ώρες) σηψαιμίας. Η στατιστική ανάλυση των δεδομένων έγινε με Graphpad 10.4.2.

Αποτελέσματα: Μελετήθηκαν 42 εξαιρετικά πρόωρα νεογνά με διάμεση ηλικία κύησης τις 26+6 εβδομάδες (εύρος 22 έως 27+5 εβδομάδες) και μέσο βάρος γέννησης 850γρ (340-1180γρ). Καταγράφηκαν 21 επεισόδια όψιμης σηψαιμίας με συχνότερα αίτια: S. epidermidis (27.2%, 6/22), Staphylococcus spp (13.6%,3/22), Acinetobacter sp (18.1%, 4/22), Klebsiella pneumoniae (13.6%, 3/22) και 1 επεισόδιο πρώιμης σηψαιμίας από Listeria monocytogenes. Από τις αιματολογικές παραμέτρους που μελετήθηκαν, διαπιστώθηκαν στατιστικά σημαντικές διαφορές σε νεογνά με σηψαιμία σε σχέση με ομάδα μαρτύρων, στον αριθμό των λεμφοκυττάρων (p-value 0.0009, ευαισθησία 81,8%, ειδικότητα 59%), των μονοκυττάρων (p-value 0.005 ευαισθησία 54,5%, ειδικότητα 81,8%) και της τιμής της CRP (p-value <0.0001, ευαισθησία 82% , ειδικότητα 91%).

Συμπεράσματα: Οι αιματολογικές παράμετροι, όπως ο αριθμός των λεμφοκυττάρων, των μονοκυττάρων και οι τιμές της CRP μπορούν να φανούν χρήσιμοι δείκτες στη διάγνωση σηψαιμίας στα εξαιρετικά πρόωρα νεογνά.

ΕΑ18 Η ΠΑΛΜΙΚΗ ΟΞΥΜΕΤΡΙΑ ΣΤΗΝ ΠΡΩΙΜΗ ΔΙΑΓΝΩΣΗ ΣΥΓΓΕΝΩΝ ΚΑΡΔΙΟΠΑΘΕΙΩΝ ΣΤΑ ΝΕΟΓΝΑ: ΕΝΑ ΜΗ ΕΠΕΜΒΑΤΙΚΟ ΕΡΓΑΛΕΙΟ ΑΝΙΧΝΕΥΣΗΣ. Η ΕΜΠΕΙΡΙΑ ΜΑΣ

Ε. Καρατσόλη[1], Ε. Ισαακίδου[1], Ε. Ταβουλάρη[1], Κ. Μητρόπουλος[1], Μ. Πούρη[1], Ρ. Σώκου[1], Α. Κωνσταντινίδη[1], Μ. Θεοδωράκη[1]

1. Μονάδα Εντατικής Νοσηλείας Νεογνών, Γενικό Νοσοκομείο Νίκαιας «Άγιος Παντελεήμων», Πειραιάς, Ελλάδα

Εισαγωγή: Οι συγγενείς καρδιοπάθειες (ΣΚ) συγκαταλέγονται μεταξύ των πιο συχνών συγγενών ανωμαλιών, με αναφερόμενη επίπτωση μεγαλύτερο 1% των γεννήσεων στις ΗΠΑ. Οι σοβαρές συγγενείς καρδιοπάθειες (ΣΣΚ) αποτελούν το 25% των ΣΚ και συνδέονται με αυξημένη νοσηρότητα και θνησιμότητα μέσα στον πρώτο χρόνο ζωής. Με τον έλεγχο των νεογνών πριν από την έξοδο από το μαιευτήριο μπορούν να ανιχνευτούν οι ΣΣΚ, οι οποίες είναι συχνά ασυμπτωματικές κατά τη γέννηση. Η έγκαιρη αναγνώριση των νεογνών με αυτές τις ανωμαλίες μπορεί να βοηθήσει στη πρώιμη παροχή φροντίδας και θεραπείας και την αποτροπή αναπηριών ή πρώιμου θανάτου.

Σκοπός: Σκοπός της μελέτης μας ήταν η αξιολόγηση της αποτελεσματικότητας της παλμικής οξυμετρίας ως μέθοδο πρώιμης ανίχνευσης συγγενών καρδιοπαθειών σε νεογνά χωρίς εμφανή συμπτωματολογία.

Υλικό και Μέθοδος: Διενεργήθηκε μία προοπτική μελέτη ελέγχου κορεσμού οξυγόνου σε νεογνά που γεννήθηκαν στη Μαιευτική Κλινική του Γ.Ν. Νίκαιας την περίοδο 2024–2025. Ο πληθυσμός της μελέτης αφορούσε κατά κύριο λόγο σε νεογνά μητέρων με χαμηλό κοινωνικοοικονομικό επίπεδο, μετανάστες, χωρίς επαρκή προγεννητική παρακολούθηση. Η συσκευή οξυμετρίας Masimo χρησιμοποιήθηκε για τη μέτρηση και καταγραφή του κορεσμού οξυγόνου σε δύο χρονικές στιγμές: το πρώτο και το τρίτο 24ωρο ζωής. Τα νεογνά που συμπεριλήφθηκαν στη μελέτη ήταν χωρίς προγεννητική διάγνωση ΣΚ, συνοδά νοσήματα ή συμπτώματα από το κυκλοφορικό.

Αποτελέσματα: Μελετήθηκαν 305 νεογνά. Βρέθηκαν δύο νεογνά με παθολογικά αποτελέσματα κατά τις μετρήσεις, στα οποία ο υπερηχογραφικός έλεγχος καρδιάς που ακολούθησε ανέδειξε συγγενή καρδιοπάθεια. Το πρώτο νεογνό διαγνώστηκε με σοβαρή στένωση της πνευμονικής και της τριγλώχινας βαλβίδας, μικρό ανοιχτό αρτηριακό πόρο και υποπλασία δεξιάς κοιλίας, ενώ το δεύτερο νεογνό διαγνώστηκε με μεσοκοιλιακή επικοινωνία.

Συμπεράσματα: Η παλμική οξυμετρία με την χρήση του οξύμετρου Masimo είναι μία αξιόπιστη, μη επεμβατική εξέταση χαμηλού κόστους και αποτελεί πολύτιμο εργαλείο για την έγκαιρη ανίχνευση και επομένως την πρώιμη αντιμετώπιση των ΣΚ ιδιαιτέρως σε νεογνά υψηλού κινδύνου, με ελλιπή ή ανύπαρκτο προγεννητικό έλεγχο.



ΕΑ19 ΝΟΣΗΛΕΙΑ ΤΩΝ ΠΡΟΩΡΩΝ ΝΕΟΓΝΩΝ ΣΤΗ ΜΟΝΑΔΑ ΕΝΤΑΤΙΚΗΣ ΝΟΣΗΛΕΙΑΣ ΝΕΟΓΝΩΝ ΚΑΙ ΜΑΚΡΟΧΡΟΝΙΕΣ ΕΠΙΠΤΩΣΕΙΣ ΣΤΗΝ ΨΥΧΙΚΗ ΥΓΕΙΑ: ΜΙΑ ΣΥΓΚΡΙΤΙΚΗ ΜΕΛΕΤΗ

Σ.Δ. Δασκάλου[1], Ν. Γεροσίδερης[1], Χ. Ουζούνη[1], Θ. Σεργεντάνης[2], Γ. Τσάκνη[1], Ι.Γ. Κατσούρη[1]

1. Τμήμα Εργοθεραπείας, Σχολή Επιστημών Υγείας και Πρόνοιας, Πανεπιστήμιο Δυτικής Αττικής
2. Τμήμα Πολιτικών Δημόσιας Υγείας, Σχολή Δημόσιας Υγείας, Πανεπιστήμιο Δυτικής Αττικής

Εισαγωγή – Σκοπός: Τα πρόωρα νεογνά που έχουν νοσηλευτεί σε Μονάδα Εντατικής Νοσηλείας Νεογνών (ΜΕΝΝ) διατρέχουν αυξημένο κίνδυνο εμφάνισης άμεσων ψυχοκοινωνικών και συμπεριφορικών δυσκολιών κυρίως λόγω νευροαναπτυξιακής ανωριμότητας, νοσοκομειακού στρες, καθώς και πρώιμου αποχωρισμού από τους γονείς. Ωστόσο, η συσχέτιση της διάρκειας νοσηλείας στη ΜΕΝΝ με τη μακροχρόνια ψυχοκοινωνική προσαρμογή δεν είναι πλήρως τεκμηριωμένη. Σκοπός της μελέτης ήταν η αξιολόγηση των συναισθηματικών και συμπεριφορικών δυσκολιών σε παιδιά σχολικής ηλικίας που γεννήθηκαν πρόωρα, καθώς και η διερεύνηση της επίδρασης της διάρκειας νοσηλείας στη ΜΕΝΝ.

Υλικό – Μέθοδος: Στη μελέτη συμμετείχαν 45 παιδιά σχολικής ηλικίας με ιστορικό πρόωρης γέννησης, τα οποία χωρίστηκαν σε τρεις ομάδες ανάλογα με τη διάρκεια νοσηλείας τους στη ΜΕΝΝ: α) χωρίς νοσηλεία, β) νοσηλεία ≤15 ημέρες και γ) νοσηλεία >15 ημέρες. Η αξιολόγηση της ψυχοκοινωνικής και συναισθηματικής ανάπτυξης έγινε μέσω του Ερωτηματολογίου Δυνατοτήτων και Δυσκολιών (Strengths and Difficulties Questionnaire – SDQ), το οποίο συμπληρώθηκε από τους γονείς των παιδιών. Πραγματοποιήθηκαν αναλύσεις διακύμανσης (ANOVA) και πολλαπλές συγκρίσεις (Tukey HSD, Bonferroni).

Αποτελέσματα: Τα πρόωρα παιδιά που είχαν νοσηλευτεί για >15 ημέρες εμφάνισαν σημαντικά υψηλότερες δυσκολίες συμπεριφοράς και συναισθηματικής ρύθμισης, σύμφωνα με τις αναφορές των γονέων τους, σε σύγκριση με τα πρόωρα παιδιά που είχαν νοσηλευτεί ≤15 ημέρες ($p = 0.002$) ή καθόλου ($p < 0.001$). Δεν βρέθηκαν σημαντικές διαφορές μεταξύ των παιδιών με νοσηλεία ≤15 ημέρες και εκείνων χωρίς νοσηλεία ($p = 0.467$). Η ανάλυση πολλαπλής παλινδρόμησης έδειξε ότι η διάρκεια νοσηλείας στη ΜΕΝΝ ήταν σημαντικός προγνωστικός παράγοντας των δυσκολιών, με περισσότερες ημέρες νοσηλείας να σχετίζονται με υψηλότερα επίπεδα συναισθηματικών και συμπεριφορικών δυσκολιών ($p < 0.05$).

Συμπεράσματα: Η παρατεταμένη νοσηλεία στη ΜΕΝΝ (>15 ημέρες) σχετίζεται με αυξημένες συναισθηματικές και συμπεριφορικές δυσκολίες των πρόωρων παιδιών στην παιδική ηλικία, όπως αναφέρθηκαν από τους γονείς τους. Τα ευρήματα αναδεικνύουν την ανάγκη για μακροχρόνια ψυχοκοινωνική παρακολούθηση και υποστήριξη των πρόωρων παιδιών με ιστορικό εκτεταμένης παραμονής σε ΜΕΝΝ.

ΕΑ20 ΕΞΩΜΗΤΡΙΟΣ ΠΕΡΙΟΡΙΣΜΟΣ ΤΗΣ ΑΥΞΗΣΗΣ ΣΤΑ ΠΟΛΥ ΠΡΟΩΡΑ ΝΕΟΓΝΑ, ΜΕΤΑ ΤΗΝ ΕΦΑΡΜΟΓΗ ΑΝΑΘΕΩΡΗΜΕΝΩΝ ΠΡΑΚΤΙΚΩΝ ΣΙΤΙΣΗΣ ΣΤΗ ΜΕΝΝ

Α. Δρούγια[1], **Μ. Φίντζου[1]**, Δ. Ράλλης[1], Δ. Κώτσης[1], Ι. Τζιοβάρας[1], Ν. Ατζέμογλου[1], Β. Γιάπρος[1]

1. Πανεπιστημιακό Γενικό Νοσοκομείο Ιωαννίνων, Μονάδα Εντατικής Νοσηλείας Νεογνών

Εισαγωγή: Τα πολύ πρόωρα νεογνά (VPT) συχνά εμφανίζουν ανεπαρκή αύξηση μεταγεννητικά κατά τη νοσηλεία στη ΜΕΝΝ (εξωμήτριος περιορισμός της αύξησης, EUGR). Ο EUGR συσχετίζεται με αυξημένη νοσηρότητα κατά τη νοσηλεία καθώς και μακροπρόθεσμα προβλήματα υγείας.

Σκοπός: Η εκτίμηση της συχνότητας EUGR στα VPT, μετά από στοχευμένες αλλαγές στα κλινικά πρωτόκολλα της ΜΕΝΝ και η διερεύνηση των παραγόντων που συσχετίζονται με EUGR.

Υλικό–Μέθοδοι: Περιλήφθηκαν τα νεογνά ΗΚ<32 εβδομάδες που νοσηλεύτηκαν στη ΜΕΝΝ το διάστημα 2018-2022. Στην περίοδο αυτή εφαρμόστηκαν πρακτικές ταχύτερης πλήρους εντερικής σίτισης και αυστηρή επιτήρηση των αιτιών διακοπής της. Για τον ορισμό του EUGR χρησιμοποιήθηκε το κριτήριο: ΒΣ εξόδου<10η ΕΘ για την ηλικία (PMA) (καμπύλες Fenton). Εξετάστηκε η συχνότητα EUGR, ελέγχθηκαν συγκριτικά τα περιγεννητικά και κλινικά χαρακτηριστικά των νεογνών με EUGR και χωρίς EUGR (non-EUGR) και εκτιμήθηκαν οι παράγοντες που σχετίζονται με EUGR.

Αποτελέσματα: Στη μελέτη περιλήφθηκαν 133 νεογνά. Μέση ΗΚ 29.6±2.1εβδ και ΒΓ 1267±349g. SGA (ΒΓ<10η ΕΘ) ήταν 19 νεογνά (14%). EUGR είχε το 44% (59/133). Η συχνότητα EUGR στα νεογνά ΗΚ≤28εβδ ήταν 53% (17/32) και στα ΗΚ>28-32εβδ 42% (42/101), (p<0.001). Το 37% (42/114) των AGA είχε EUGR vs 90% (17/19) των SGA, (p<0.001). Τα EUGR νεογνά συγκριτικά με τα non-EUGR, έλαβαν περισσότερες ημέρες TPN (p<0.001), αργότερα πλήρη εντερική σίτιση (p<0.001), εμφάνισαν συχνότερα δυσανεξία σίτισης (p<0.02), NEK (p=0.04), BPD (p=0.04) και ROP (p<0.01), έλαβαν περισσότερες ημέρες αντιβιοτική αγωγή (p<0.001), συχνότερα μεταγεννητικά κορτικοστεροειδή (p=0.04) και είχαν μεγαλύτερη διάρκεια νοσηλείας (p<0.04). Καθοριστικοί παράγοντες για EUGR: SGA (p<0.001, O.R:3.7, 95%C.I:2.3-5.9,) και καθυστέρηση πλήρους εντερικής σίτισης (p=0.015, O.R:0.85, 95%C.I:0.75-0.97).

Συμπεράσματα: Τα ποσοστά EUGR στα πολύ πρόωρα νεογνά της ΜΕΝΝ είναι αντίστοιχα εκείνων διεθνών μελετών αναφοράς. Επαρκής μεταγεννητική αύξηση επιτεύχθηκε στην πλειονότητα (63%) των AGA νεογνών. Ο EUGR συσχετίζεται με σημαντική νοσηρότητα κατά τη νοσηλεία. Το SGA είναι καθοριστικός περιγεννητικός παράγοντας EUGR. Η πρώιμη, πλήρης εντερική σίτιση είναι ο σημαντικότερος κλινικός παράγοντας για επαρκή μεταγεννητική αύξηση.



ΕΑ21 ΡΟΗ ΑΙΜΑΤΟΣ ΤΟΥ ΑΜΦΙΒΛΗΣΤΡΟΕΙΔΗ ΣΕ ΣΧΕΣΗ ΜΕ ΤΗΝ ΗΛΙΚΙΑ ΚΑΙ ΤΟ ΒΑΡΟΣ ΓΕΝΝΗΣΗΣ ΣΕ ΒΡΕΦΗ ΜΕ ΚΙΝΔΥΝΟ ΝΑ ΕΜΦΑΝΙΣΟΥΝ ΑΜΦ/ΘΕΙΑ ΠΡΟΩΡΟΤΗΤΑΣ

Μ. Τζητηρίδου[3], Ν. Κοζέης[1,2], Α. Κοζέη[1], Μ. Τριανταφυλλά[1], Χ. Τσενίκογλου[1], Ε. Παναγιώτου[1], Λ. Πάντσιος [1], Σ. Τυραδέλλης[1]

1. Pediatric Eye Center of Greece, Ελλάδα
2. University Hospitals, Κλίβελαντ, Οχάιο, ΗΠΑ
3. Τμήμα Μαιευτικής, Πανεπιστήμιο Δυτικής Μακεδονίας, Ελλάδα

Εισαγωγή: Η αμφιβληστροειδοπάθεια της προωρότητας (ROP) αποτελεί μία από τις κυριότερες αιτίες προλαμβανόμενης τύφλωσης στην παιδική ηλικία παγκοσμίως [1]. Η τεχνική απεικόνισης laser speckle contrast imaging (LSCI), μια μη επεμβατική μέθοδος, έχει πρόσφατα αξιοποιηθεί για την αξιολόγηση της ROP, καθώς παρέχει ποσοτικά δεδομένα με ανατομική απεικόνιση της αιματικής ροής στον αμφιβληστροειδή [2–3]. Η παρούσα μελέτη διερευνά τη σχέση μεταξύ των παραμέτρων ροής αίματος του αμφιβληστροειδούς και βασικών νεογνικών παραμέτρων: ηλικία κύησης (GA), μεταγεννητική ηλικία (PMA), βάρος γέννησης (BW) και τρέχον βάρος (CW) σε πρόωρα νεογνά με κίνδυνο για ROP.

Μέθοδος: Πρόκειται για προοπτική μελέτη στην οποία συμμετείχαν 26 πρόωρα νεογνά (36 οφθαλμοί) με PMA από 31 έως 72 εβδομάδες, τα οποία υποβλήθηκαν σε διαδοχικούς ελέγχους για ROP με χρήση διοφθαλμικής έμμεσης οφθαλμοσκόπησης και LSCI σε πολλαπλές χρονικές στιγμές.

Αποτελέσματα / Στατιστική Ανάλυση: Πραγματοποιήθηκαν έλεγχοι συσχέτισης, συγκρίσεις μέσων όρων και αναλύσεις γραμμικής παλινδρόμησης. Χρησιμοποιήθηκαν μικτά μοντέλα για την ταυτόχρονη ανάλυση δεδομένων και από τους δύο οφθαλμούς ανά νεογνό και των επαναλαμβανόμενων μετρήσεων από τον ίδιο οφθαλμό. Εντοπίστηκαν σημαντικές συσχετίσεις μεταξύ των νεογνικών παραμέτρων και των δεικτών αιματικής ροής.

Συμπεράσματα: Τα αποτελέσματα της μελέτης δείχνουν ότι τόσο η PMA όσο και το CW συσχετίζονται θετικά με την αυξημένη ταχύτητα αιματικής ροής, όπως αυτή μετράται μέσω της τεχνικής LSCI. Μελλοντικές μελέτες θα πρέπει να λαμβάνουν υπόψη την PMA και το CW ως συγχυτικούς παράγοντες κατά τη διερεύνηση της σχέσης μεταξύ της αιματικής ροής στον αμφιβληστροειδή και της σταδιοποίησης ή της βαρύτητας της ROP.

ΕΑ22 ΔΗΜΙΟΥΡΓΙΑ ΕΡΩΤΗΜΑΤΟΛΟΓΙΟΥ ΑΥΤΟΑΞΙΟΛΟΓΗΣΗΣ ΤΗΣ ΑΠΟΤΕΛΕΣΜΑΤΙΚΟΤΗΤΑΣ ΤΗΣ ΜΗΤΡΙΚΗΣ ΦΡΟΝΤΙΔΑΣ ΣΕ ΙΑΤΡΕΙΟ ΔΙΑΧΡΟΝΙΚΗΣ ΠΑΡΑΚΟΛΟΥΘΗΣΗΣ Μ.Ε.Ν.Ν.

Σ. Γκάντσεβα[1], Γ. Καραβάνα[1], Μ. Παπαδοπούλου[1], Α. Καρκάνη[1], Π. Περδικάρης[2], Χ. Φαϊτακη[3], Θ. Μπασματζή[1], Μ. Θεοδωράκη[1]

1. ΜΕΝΝ, Γ.Ν. Νίκαιας «Άγιος Παντελεήμων», Πειραιάς
2. Τμήμα Νοσηλευτικής, Σχολή Επιστημών Υγείας, Πανεπιστήμιο Πελοποννήσου
3. Τμήμα Φυσικοθεραπείας, Γ.Ν. Νίκαιας «Άγιος Παντελεήμων», Πειραιάς

ΕΙΣΑΓΩΓΗ: Η παρούσα εργασία παρουσιάζει αποτελέσματα πιλοτικής έρευνας χρησιμοποιώντας ερωτηματολόγιο που διερευνά την αυτοαντίληψη, την εικόνα της μητέρας για την ίδια και τον βαθμό αποτελεσματικότητας της σε πρακτικά ζητήματα του γονικού ρόλου καθώς και την πιθανή επίδραση της προωρότητας. Το προτεινόμενο ερωτηματολόγιο αποτελεί δυνητικά, βοηθητικό εργαλείο στα ιατρεία διαχρονικής παρακολούθησης προώρων νεογνών.Η συλλογή των δεδομένων θα ενισχύσει την ήδη θεμελιωμένη θεωρία, στα αποτελέσματα σε ελληνικό πληθυσμό.

ΥΛΙΚΟ-ΜΕΘΟΔΟΙ: Σαν εργαλείο αυτοαξιολόγησης της μητρικής αποτελεσματικότητας χρησιμοποιήθηκε η προτεινόμενη κλίμακα (Barnes and Adamson-Macedo, 2007- Perceived Maternal Parenting Self-Efficacy(PMP S-E)), η οποία περιλαμβάνει 20 στοιχεία (συνολικής βαθμολογίας20-80), χωρισμένα σε τέσσερεις υποκλίμακες:1.Διαδικασία φροντίδας-16, 2.Προξενούμενη συμπεριφορά-24, 3.Συμπεριφορά ανάγνωσης-28, 4.Αντίληψη της κατάστασης-12. Το ερωτηματολόγιο διεξαγόταν στο Εξωτερικό ιατρείο διαχρονικής παρακολούθησης στα προγραμματισμένα ραντεβού τρίτου ή έκτου μήνα (για τα πρόωρα-διορθωμένη ηλικία). Τα δεδομένα συσχετίστηκαν με το δημογραφικό προφίλ των μητέρων (ηλικία, οικογενειακή κατάσταση, μορφωτικό επίπεδο, είδος-αριθμό τοκετών, τρόπο σύλληψης) και τα χαρακτηριστικά των νεογνών(ΗΚ, βάρος γέννησης, μέρες νοσηλείας, νοσηρότητα, έκβαση).Η στατιστική επεξεργασία έγινε με SPSS 29.0

ΑΠΟΤΕΛΕΣΜΑΤΑ: Καταγράφηκαν 104 δυάδες μητέρων-βρεφών(19-δίδυμα, 1-τρίδυμη). Μέση ηλικία μητέρων ήταν 33 έτη (16-56), 91%-παντρεμένες, 87,5%-ΚΤ, 72% με βασική και δευτεροβάθμια εκπαίδευση, 20% με υποβοηθούμενη κύηση, 10% με ιστορικό ψυχικού προβλήματος (κατάθλιψη, πένθος απώλειας).
Μέση ηλικία κύησης 33 εβδομάδες (26-41), βάρος γέννησης2020γρ, (680-4300), ημέρες νοσηλείας-35 (5-160) και 95% με καλή έκβαση.
Διαπιστώθηκε μειωμένη συνολική βαθμολογία στις γυναίκες με ιστορικό προβλήματος ψυχικής υγείας ($p=0.001$, 95%CI: 2.11-8.59, Cohen'sd=1.14 95%CI: 0.44-1.84). Η βαθμολογία της υποκλίμακας Διαδικασία φροντίδας-16 ήταν χαμηλότερη στις γυναίκες με υποβοηθούμενη αναπαραγωγή , πολύδυμη κύηση και παρατεταμένο χρόνο νοσηλείας των νεογνών($p<0.001$).



ΣΥΜΠΕΡΑΣΜΑ: Η αξιολόγηση αυτοαναφορικών στοιχείων των μητέρων σχετικά με τη φροντίδα των νεογνών τους, ενισχύει την χρησιμότητα του εργαλείου. Παράλληλα υποδεικνύει παραμέτρους που χρήζουν περαιτέρω διερεύνησης, όπως αυτή της ψυχικής υγείας.

ΕΑ23 ΠΕΡΙΓΡΑΦΙΚΗ ΕΠΙΔΗΜΙΟΛΟΓΙΚΗ ΜΕΛΕΤΗ ΠΡΟΩΡΩΝ ΝΕΟΓΝΩΝ ΔΙΑΡΚΕΙΑΣ ΚΥΗΣΗΣ <32 ΕΒΔΟΜΑΔΩΝ ΜΕ ΘΡΟΜΒΟΠΕΝΙΑ

Σ. Δημούδη[1], Α. Νούλη[1], Κ. Πετράκη[1], Ν. Αλχάτζη[1], Α. Σταμούλη[1], Χ. Μητσιάκου[1], Δ. Γιαλαμπρίνου[1], Χ. Τσακαλίδης[1], Γ. Μητσιάκος[1]

1. Β΄ Νεογνολογική Κλινική και Μονάδα Εντατικής Νοσηλείας Νεογνών Α.Π.Θ., Γ.Ν.Θ. «Παπαγεωργίου»

Εισαγωγή: Η θρομβοπενία ορίζεται ως αριθμός αιμοπεταλίων < 150 χ 103 /μl και αποτελεί συχνό εύρημα στα πολύ πρόωρα νεογνά με διάρκεια κύησης (ΔΚ) < 32 εβδομάδων που νοσηλεύονται σε Μ.Ε.Ν.Ν και έχει συσχετιστεί με αυξημένη νοσηρότητα και θνησιμότητα στον πληθυσμό αυτό.

Σκοπός: Η διερεύνηση της συχνότητας και των πιθανών παραγόντων κινδύνου ανάπτυξης της θρομβοπενίας σε νεογνά με ΔΚ <32 εβδομάδων.

Ασθενείς-Μέθοδος: Πραγματοποιήθηκε περιγραφική επιδημιολογική αναδρομική μελέτη στη Β΄ Νεογνολογική κλινική και Μ.Ε.Ν.Ν του Γ.Ν. Παπαγεωργίου Θεσσαλονίκης για το διάστημα 2017- 2022. Συμπεριλήφθηκαν όλα τα πολύ πρόωρα νεογνά με θρομβοπενία και αριθμό αιμοπεταλίων ≤150 χ 103 /μl . Η θρομβοπενία ταξινομήθηκε σε πρώιμη (εμφάνιση θρομβοπενίας <72 ώρες μετά τη γέννηση) και όψιμη (εμφάνιση θρομβοπενίας μετά τις 72 ώρες μετά τη γέννηση).

Αποτελέσματα: Συνολικά μελετήθηκαν 343 νεογνά, από τα οποία 115 (33,5%) εμφάνισαν θρομβοπενία. Το 64,4% των νεογνών με θρομβοπενία εμφάνισαν πρώιμη θρομβοπενία και το 35.6% όψιμη θρομβοπενία. Η ομάδα των νεογνών με θρομβοπενία είχε σημαντικά χαμηλότερο βάρος γέννησης (1099±367g έναντι 1417±363g, p<0,001) και μικρότερη ΔΚ (28,5±2,1 έναντι 29,8±1,68 εβδομάδες, p<0,001). Η λήψη ασπιρίνης στη κύηση ήταν συχνότερη στην ομάδα με θρομβοπενία (24,3% έναντι 11,8%, p=0,006), ενώ ο σακχαρώδης διαβήτης ήταν συχνότερος στην ομάδα χωρίς θρομβοπενία (19,7% έναντι 7,8%, p=0,002). Τα νεογνά με θρομβοπενία εμφάνισαν αυξημένη συχνότητα βρογχοπνευμονικής δυσπλασίας (19,1% έναντι 2,2%, p <0,001), αμφιβληστροειδοπάθειας της προωρότητας (10,4% έναντι 1,3%, p<0,001) και σήψης (17,3% έναντι 4,3%, p<0,001). Η επιβίωση δεν διέφερε σημαντικά μεταξύ των ομάδων.

Συμπεράσματα: Η θρομβοπενία είναι συχνή σε πολύ πρόωρα νεογνά με μικρότερη ΔΚ, χαμηλότερο βάρος γέννησης, λήψη ασπιρίνης στη κύηση και αυξημένη νοσηρότητα. Η έγκαιρη αναγνώριση των παραγόντων κινδύνου και της διάγνωσης της μπορεί να συμβάλλει στη διαχείριση της νοσηρότητας που μπορεί να σχετίζεται με το χαμηλό αριθμό αιμοπεταλίων.

	Θρομβοπενία	**Μη θρομβοπενία**	**p**
N	115 (33,5)	228 (66,5)	
Βάρος γέννησης	1099±367	1417±363	**<0,001**
Διάρκεια κύησης	28,5±2,1	29,8±1,68	**<0,001**
Φύλο (Άρρεν)	57 (49,5)	106 (46,4)	n/s
Χοριοαμνιονίτιδα	14 (12,1)	21 (9,2)	n/s
Υπέρταση	17 (14,8)	17 (7,4)	**0,028**
Προεκλαμψία	10 (8,6)	12 (5,2)	n/s
Σακχαρώδης Διαβήτης	9 (7,8)	45 (19,7)	**0,002**
Ασπιρίνη	28 (24,3)	27 (11,8)	**0,007**
LMWH	34 (29,5)	59 (25,8)	n/s
Σηψαιμία	20 (17,3)	10 (4,3)	**<0,001**
Έκβαση			
Αιμορραγία	7 (6)	6 (2,6)	n/s
Βρογχοπνευμονική Δυσπλασία	22 (19,1)	13 (2,2)	**<0,001**
Αμφιβληστροειδοπάθεια της προωρότητας	12 (10,4)	3 (1,3)	**<0,001**
Επιβίωση	113 (98,2)	226 (99,1)	n/s

Θρομβοπενία			
	Πρώιμη	**Όψιμη**	**p**
N	74 (64,4)	41 (35,6)	
Βάρος γέννησης	1056±371	1178±351	n/s
Διάρκεια κύησης	28,3±2,1	28,7±2,09	n/s
Φύλο (Άρρεν)	34 (45,9)	24 (58,5)	n/s



ΕΑ24 ΑΙΜΑΤΟΛΟΓΙΚΟΙ ΔΕΙΚΤΕΣ ΤΗΝ 1η ΗΜΕΡΑ ΖΩΗΣ ΠΡΟΩΡΩΝ ΝΕΟΓΝΩΝ ΜΕ ΗΛΙΚΙΑ ΚΥΗΣΗΣ <32 ΕΒΔΟΜΑΔΩΝ

Σ. Δημούδη[1], **Α. Νούλη[1],** Κ. Πετράκη[1], Ν. Αλχάτζι[1], Α. Σταμούλη[1], Χ. Μητσιάκου[1], Δ. Γιαλαμπρίνου[1], Χ. Τσακαλίδης[1], Γ. Μητσιάκος[1]

1. Β΄ Νεογνολογική Κλινική και Μονάδα Εντατικής Νοσηλείας Νεογνών Α.Π.Θ., Γενικό Νοσοκομείο «Παπαγεωργίου», Θεσσαλονίκη

**Οι 3 πρώτοι συγγραφείς έχουν ισάξια συμμετοχή στην εργασία*

Εισαγωγή: Τα πρόωρα νεογνά με ηλικία κύησης (ΗΚ) < 32 εβδομάδων εμφανίζουν σημαντικές διαφορές στους αιματολογικούς δείκτες της γενικής αίματος, ως αποτέλεσμα της ανωριμότητας των αιμοποιητικών τους οργάνων αλλά και της αυξημένης νοσηρότητας.

Σκοπός: Σύγκριση των αιματολογικών δεικτών την πρώτη ημέρα ζωής (ΗΖ) μεταξύ τριών διαφορετικών ομάδων πρόωρων νεογνών, ταξινομημένων με βάση την ΗΚ. Ασθενείς-Μέθοδος: Πρόκειται για αναδρομική μελέτη που πραγματοποιήθηκε στη Μονάδα Εντατικής Νοσηλείας Νεογνών (ΜΕΝΝ) τριτοβάθμιου νοσοκομείου, για το διάστημα 2017–2022. Συμπεριλήφθηκαν νεογνά με ΗΚ <32 εβδομάδων. Καταγράφηκαν αιματολογικοί δείκτες της πρώτης ημέρας ζωής, συμπεριλαμβανομένων της αιμοσφαιρίνης (Hb), του αιματοκρίτη (Ht), των λευκών αιμοσφαιρίων (WBC) και των αιμοπεταλίων (PLT). Από το περιγεννητικό ιστορικό καταγράφηκαν παράγοντες κινδύνου, όπως χοριοαμνιονίτιδα, υπέρταση, προεκλαμψία και λήψη κορτικοστεροειδών.

Αποτελέσματα: Μελετήθηκαν 341 νεογνά: 82 με ΔΚ <28 εβδομάδες (ομάδα Α), 91 με ΔΚ 29-30 εβδομάδες (ομάδα Β) και 168 με ΔΚ 31-32 εβδομάδες (ομάδα C). Τα νεογνά της ομάδας Α είχαν τις χαμηλότερες μέσες τιμές αιματοκρίτη και αιμοσφαιρίνης (Πίνακας 1). Αντίθετα, οι ομάδες Β και C δεν διέφεραν σημαντικά. Η ομάδα Α παρουσίασε υψηλότερο μέσο όρο λευκοκυττάρων συγκριτικά με την ομάδα Β, ενώ η ομάδα Β είχε υψηλότερη μέση τιμή από την ομάδα C. Επιπλέον, διαφορές παρατηρήθηκαν στους επιμέρους υποπληθυσμούς των λευκών αιμοσφαιρίων (ουδετερόφιλα και λεμφοκύτταρα) μεταξύ των ομάδων Α και Β και Β και C αντίστοιχα. Σημαντικές διαφορές μεταξύ των υποομάδων παρατηρήθηκαν για την χοριοαμνιονίτιδα, τα κορτικοστεροειδή και την προεκλαμψία.

Συμπεράσματα: Οι αιματολογικοί δείκτες στην 1η ΗΖ διαφέρουν στατιστικά ανάλογα με την ΗΚ. Τα εξαιρετικά πρόωρα νεογνά εμφανίζουν χαμηλότερες τιμές Hb και Ht και αυξημένο αριθμό λευκοκυττάρων, πιθανώς λόγω ανωριμότητας και φλεγμονωδών περιγεννητικών παραγόντων αντίστοιχα. Οι διαφορές των λευκών αιμοσφαιρίων μπορεί να συσχετίζονται με την αυξημένη επίπτωση της προεκλαμψίας στις μητέρες της ομάδας Α και στη χορήγηση κορτικοστεροειδών στις μητέρες της ομάδας Β αντίστοιχα. Η κατανόηση αυτών των μεταβολών είναι κρίσιμη για την κλινική εκτίμηση και πρόγνωση.

Αιματολογικοί δείκτες 1ης ημέρας ζωής σε ΠΠ & ΕΠ νεογνά

Παράμετρος	Ht			Hb			PLT		
Ομάδα νεογνών	A	B	C	A	B	C	A	B	C
N	82	91	168	82	91	168	82	91	168
Mean	45.5*/@	48.8	49.3	15.0*/@	16.5	16.6	231.244	243.575	248.730
Std. Deviation	8.1	7.9	7.4	2.3	3.4	3.9	984.229	929.613	809.054
Percentiles 10	37.4	38.6	41.0	12.3	13.3	13.8	150.900	159.000	153.200
50	43.9	48.9	48.9	14.9	16.3	16.5	212.500	240.000	246.000
90	55.8	57.6	58.7	18.2	19.4	19.0	317.400	329.200	338.000

* Στατιστικά σημαντικό μεταξύ ομάδας Α και Β, @ Στατιστικά σημαντικό μεταξύ ομάδας Α και C

Διάρκεια Κύησης (ΔΚ)

Α: ΔΚ < 28 εβδομάδες, Β: ΔΚ 29-30 εβδομάδες, Γ: ΔΚ 31-32 εβδομάδες

Δείκτες λευκών αιμοσφαιρίων 1ης ημέρας ζωής σε ΠΠ & ΕΠ νεογνά

Παράμετρος	WBC			Ουδετερόφιλα			Λεμφοκύτταρα		
Ομάδα νεογνών	A	B	C	A	B	C	A	B	C
N	82	91	168	82	91	168	82	91	168
Mean	11.786*	8.184#	9.971	5.682*	2.801	4.033	4.570*	4.066	4.903
Std. Deviation	9.095	5.015	5.405	7.834	3.221	6.105	4324	2.158	2.532
Percentiles 10	4.220	4.245	5.080	.740	.698	.952	2.060	1.590	2.280
50	8.950	6.870	8.580	2.830	1.954	2.650	3.710	3.872	4.680
90	24.700	15.660	15.000	14.500	4.744	7.190	8.430	6.400	7.678

* Στατιστικά σημαντικό μεταξύ ομάδας Α και Β, # Στατιστικά σημαντικό μεταξύ ομάδας Β και C

Ομάδα νεογνών	A	B	C
N	82	91	168
Χοριοαμνιονίτιδα (n)	18*/@	5	11
Υπέρταση (n)	5	13	16
Προεκλαμψία (n)	2	11#	9
Κορτικοστεροειδή	50	49#	110

* Στατιστικά σημαντικό μεταξύ ομάδας Α και Β, @ Στατιστικά σημαντικό μεταξύ ομάδας Α και C, # Στατιστικά σημαντικό μεταξύ ομάδας Β και C



ΕΑ25 ΥΠΕΡΗΧΟΣ ΠΝΕΥΜΟΝΑ VS ΑΚΤΙΝΟΓΡΑΦΙΑ ΘΩΡΑΚΟΣ ΓΙΑ ΤΗΝ ΔΙΑΓΝΩΣΗ ΚΑΙ ΔΙΑΧΕΙΡΙΣΗ ΤΟΥ ΝΕΟΓΝΟΥ ΜΕ ΣΥΝΔΡΟΜΟ ΑΝΑΠΝΕΥΣΤΙΚΗΣ ΔΥΣΧΕΡΕΙΑΣ ΣΤΗΝ ΜΕΝΝ

Α. Μουτάφη[1], Μ. Διαμαντοπούλου[1], Π. Μαρκοπούλου[1], Μ.-Ι. Αποστόλου[1], Κ. Κατέχη[1]

1. Ν. Παίδων «Η Αγία Σοφία» Α' ΜΕΝΝ

ΣΚΟΠΟΣ: Η χρήση της απεικόνισης για την διάγνωση και παρακολούθηση των αναπνευστικών παθήσεων στην ΜΕΝΝ είναι απαραίτητη. Για τον σκοπό αυτό χρησιμοποιείται τα τελευταία χρόνια διεθνώς από τους νεογνολόγους όλο και περισσότερο εκτός από την ακτινογραφία θώρακος και το υπερηχογράφημα πνεύμονα. Στην παρούσα μελέτη συγκρίθηκαν οι δύο μέθοδοι ως προς την ειδικότητα και την ευαισθησία τους σαν απεικονιστικά εργαλεία για την διαχείριση του Συνδρόμου Αναπνευστικής Δυσχέρειας.

ΥΛΙΚΟ-ΜΕΘΟΔΟΣ: Πρόκειται για συγκριτική μελέτη των απεικονιστικών ευρημάτων νεογνών με ΣΑΔ που νοσηλεύτηκαν στην Α΄ ΜΕΝΝ την περίοδο 2022-2023. Οι μέθοδοι που χρησιμοποιήθηκαν ήταν ακτινογραφία θώρακος η οποία διαγνώστηκε από νεογνολόγο και υπερηχογράφημα πνεύμονα στον ίδιο χρόνο που πραγματοποιήθηκε και διαγνώστηκε επίσης από τον ίδιο εξεταστή.
Τα αποτελέσματα μελετήθηκαν στατιστικά.

ΑΠΟΤΕΛΕΣΜΑΤΑ: Στην μελέτη συμμετείχαν 50 νεογνά >32 εβδ. από τα οποία το 60% έπασχε από ΣΑΔ και το 40% αυτών χρειάστηκε επιφανειοδραστικό παράγοντα. Χαρακτηριστικά απεικονιστικά ευρήματα για την νόσο είχε και στις δύο μεθόδους το 90 % των νεογνών, ενώ στο 10% η ακτινογραφία θώρακος δεν ήταν διαγνωστική σε αντίθεση με το υπερηχογράφημα πνεύμονα. Στα νεογνά που τελικά χρειάστηκε να χορηγηθεί επιφανειοδραστικός παράγοντας, η απεικόνιση που πληρούσε νωρίτερα τα κριτήρια ήταν το υπερηχογράφημα (17%). Επιπλέον παρατηρήθηκε βελτίωση της απεικόνισης του πνεύμονα με την βελτίωση των κλινικών συμπτωμάτων, στον ίδιο χρόνο και στις δύο μεθόδους. .

ΣΥΜΠΕΡΑΣΜΑΤΑ: Η χρήση του υπερηχογραφήματος πνεύμονα στην ΜΕΝΝ για την διάγνωση του ΣΑΔ στην παρούσα μελέτη είχε 100% ευαισθησία και 98% ειδικότητα. Αντίστοιχα η ακτινογραφία θώρακος είχε ευαισθησία 96% και 98% ειδικότητα. Η βελτίωση της νόσου απεικονίστηκε στον ίδιο χρόνο και με τις δύο μεθόδους. Νωρίτερα απεικονίστηκε η επιβάρυνση της νόσου στο υπερηχογράφημα πνεύμονα η οποία αντιστοιχούσε και στην αναγκαιότητα χορήγησης επιφανειοδραστκού παράγοντα σε σημαντικό ποσοστό νεογνών.

EA26 HUMAN BREAST MILK MELATONIN LEVELS ACCORDING TO LACTATION STAGES AND GESTATIONAL AGE AND PRETERM NEONATE BLOOD MELATONIN CONCENTRATION ACCORDING TO GESTATIONAL AGE (ProMote STUDY)

T. Kokkinaki[1], N. Anagnostatou[2], M. Markodimitraki[3], T. Roumeliotaki[4], M. Tzatzarakis[5], E. Vakonaki[5], H. Kondylakis[6], A. Tsatsakis[e], E. Hatzidaki[2]

1. Child Development and Education Unit, Laboratory of Applied Psychology, Department of Psychology, University of Crete
2. Department of Neonatology/Neonatal Intensive Care Unit, University Hospital of Heraklion, School of Medicine, University of Crete
3. Department of Preschool Education, University of Crete
4. Department of Social Medicine, School of Medicine, University of Crete
5. Laboratory of Toxicology, School of Medicine, University of Crete
6. Computer Science Department, University of Crete & Computational Biomedicine Laboratory, FORTH-ICS

Introduction-Aim: Melatonin is a potent bioactive molecule with a wide range of biological functions, especially in infants. Evidence shows that the peak human breast milk melatonin (HBMM) level is highest in colostrum. Studies indicate that HBMM concentrations after birth were significantly higher in mothers who delivered before 34 GW than in those who delivered after 34 GW. Meanwhile, given that HBMM concentration is likely derived from blood and its levels of melatonin increase throughout pregnancy, it may hypothesized that HBMM levels also increase according to gestational age. The distribution of neonate blood melatonin concentrations has been found to be correlated with gestational age. This study aims to investigate HBMM levels according to lactation stages and neonate blood melatonin and HBMM concentration according to gestational age.

Method: Mothers of preterm neonates collected 5-10ml of nighttime breastmilk between 01:00–05:00 a.m. at three time points: 3rd-5th day (colostrum), 10th-14th day (transitional milk) and 20th-28th day (mature milk). Preterm neonate blood samples were collected as follows in NICU: 1) at the admission of the neonate in the NICU, 2) between 4th-7th day of life, 3) between 10th-14th day, and 4) at 35-36 weeks gestational age (for premature neonates<33 weeks).
Results: Samples from 53 preterm neonates (Gestational Age: 33.4 weeks, SD: 2.2), of which 52.8% were male, have been analyzed. Mean concentration of colostrum melatonin was significantly higher (p=0.007) in mothers who delivered after the 34th week (24.22 pg/ml; SD 16.9) compared to those who delivered before 34th week (13.2 pg/ml; SD 11.3).

No significant differences were observed in melatonin in other breast milk or infant blood samples. Colostrum melatonin was also positively correlated with gestational age (p=0.025).

Conclusion: The results of this study may inform models to design tailored supplementation strategies of melatonin for the infant according to melatonin concentration in maternal milk.

ΕΑ27 ΕΜΒΟΛΙΑΣΤΙΚΗ ΚΑΛΥΨΗ ΕΓΚΥΩΝ ΚΑΙ ΛΟΓΟΙ ΜΗ ΣΥΜΜΟΡΦΩΣΗΣ ΜΕ ΤΟΝ ΕΜΒΟΛΙΑΣΜΟ. ΜΕΛΕΤΗ ΣΕ ΠΛΗΘΥΣΜΟ ΤΗΣ ΗΠΕΙΡΟΥ

Μ. Παπασάββα[1], Α. Γκρέπη[1], Ε. Λάγκα[1], Χ. Τσιόγκα[1], Β. Γκέτση[1]

1. Παιδιατρικό Τμήμα, Γενικό Νοσοκομείο Ιωαννίνων «Γ. Χατζηκώστα»

Εισαγωγή: Η ανοσοποίηση των εγκύων έναντι κοινών λοιμώξεων που κυκλοφορούν ευρέως στην κοινότητα, είναι απαραίτητη για την προστασία τόσο των ίδιων όσο και των εμβρύων. Ο εμβολιασμός έναντι της γρίπης, του κοκκύτη, και- πρόσφατα- έναντι του αναπνευστικού συγκυτιακού ιού (RSV) συστήνεται σαφώς από τους Μαιευτήρες και τους Παιδιάτρους στο σύνολο των εγκύων. Η συμμόρφωση με τους εμβολιασμούς τείνει να είναι ελλιπής.

Σκοπός: Η καταγραφή της εμβολιαστικής κάλυψης εγκύων και των αιτίων που οδηγούν σε μη συμμόρφωση με αυτή την οδηγία.
Υλικό: Μελετήθηκαν ιστορικά νεογνών που γεννήθηκαν στο Νοσοκομείο μας και δε νοσηλεύτηκαν σε Τμήμα Νεογνών κατά την τριετία 2022, 2023, 2024. Καταγράφηκε η εμβολιαστική κάλυψη των μητέρων έναντι της γρίπης και του κοκκύτη και οι λόγοι για τους οποίους δεν πραγματοποιήθηκαν οι εμβολιασμοί. Το 2024 καταγράφηκε η πρόθεση συμμόρφωσης με το επερχόμενο εμβόλιο έναντι του RSV.

Αποτελέσματα: Συνολικά ανασκοπήθηκαν 282 ιστορικά νεογνών το 2022, 317 το 2023 και 238 το 2024. Το 2022 καταγράφηκαν 29/282 (10.28%) εμβολιασμοί για γρίπη και 3/282 (1.06%) για κοκκύτη. Το 2023 καταγράφηκαν 51/317 (16.08%) εμβολιασμοί για γρίπη και 4/317 (1.26%) για κοκκύτη. Το 2024 καταγράφηκαν 29/238 (12.18%) εμβολιασμοί για γρίπη και 32/238 (13.44%) για κοκκύτη. Οι κυρίως αναφερόμενοι λόγοι μη συμμόρφωσης ήταν ο φόβος των παρενεργειών, η πεποίθηση ότι τα εμβόλια είναι μη αποτελεσματικά, η πεποίθηση ότι οι λοιμώξεις αυτές δεν είναι επικίνδυνες, η ελλιπής ενημέρωση και ο βαθμός «χαλαρότητας» της σύστασης για εμβολιασμό. Η πρόθεση για εμβολιασμό έναντι του RSV ήταν χαμηλή με κύρια αιτιολογία τη μη δοκιμασμένη χρήση του.

Συμπεράσματα: Παρά τις επίσημες συστάσεις, ο εμβολιασμός των εγκύων κυμαίνεται σε χαμηλά επίπεδα. Ο φόβος για τις παρενέργειες και οι προσωπικές πεποιθήσεις περί αναποτελεσματικότητας των εμβολίων αποτελούν ισχυρούς αποτρεπτικούς παράγοντες. Η καλύτερη ενημέρωση του κοινού, η συνεχής εκπαίδευση των ιατρών και η τήρηση συμπαγούς συμβουλευτικής γραμμής αποτελούν τους πυλώνες που θα στηρίξουν καλύτερα τη συμμόρφωση.



ΑΝΑΡΤΗΜΕΝΕΣ ΑΝΑΚΟΙΝΩΣΕΙΣ (e-poster)

ΑΑ01 ΠΛΑΚΟΥΝΤΙΑΚΗ ΜΕΤΑΓΓΙΣΗ ΣΕ ΕΞΑΙΡΕΤΙΚΑ ΠΡΟΩΡΑ ΝΕΟΓΝΑ

Ε. Κουφοπούλου[1], **Μ. Τζητηρίδου-Χατζοπούλου[1]**

1. Τμήμα Μαιευτικής, Σχολή Επιστημών Υγείας, Πανεπιστήμιο Δυτικής Μακεδονίας, Πτολεμαΐδα

Εισαγωγή: Η προωρότητα και οι επιπλοκές της παραμένουν ένα σοβαρό ζήτημα της δημόσιας υγείας. Όσο μειώνεται η ηλικία κύησης, οι διάφορες νοσηρότητες της πρώιμης νεογνικής ζωής αυξάνονται σε συχνότητα. Η πλακουντιακή μετάγγιση, μια πρακτική που είναι γνωστή για τα πλεονεκτήματά της στα τελειόμηνα νεογνά, θα μπορούσε να είναι ένα πολύτιμο εργαλείο στην επίτευξη μιας πιο ομαλής μετάβασης στην εξωμήτρια ζωή, και, ακολούθως καλύτερης νεογνικής έκβασης κατά την πρώιμη νεογνική ζωή.

Σκοπός: Η παρούσα εργασία μελετά την επίδραση της πλακουντιακής μετάγγισης στα εξαιρετικά πρόωρα νεογνά και τις πιο κοινές νοσηρότητες αυτών.

Μέθοδοι: Έγινε μια συστηματική αναζήτηση της βιβλιογραφίας στις βάσεις δεδομένων PubMed, Scopus, και Cochrane, για την εύρεση ξενόγλωσσων δημοσιεύσεων από την αρχή 2024 μέχρι την 22η Δεκεμβρίου 2024.

Αποτελέσματα: Επικρατεί η συναίνεση ότι η ICC δεν προτιμάται. Όσον αφορά μεταξύ της DCC και της UCM, γενικά προτιμάται η DCC. Λόγω της ευαισθησίας της ομάδας ασθενών που ερευνά η παρούσα εργασία, δεν φαίνεται να υπάρχει κάποια συμφωνία μεταξύ των δύο μεθόδων μετάγγισης, και ο επαγγελματίας της περιγεννητικής φροντίδας θα πρέπει να εξατομικεύει την φροντίδα.

Συμπεράσματα: Η πλακουντιακή μετάγγιση μπορεί να χρησιμοποιηθεί στα εξαιρετικά πρόωρα νεογνά, με βάση το πρωτόκολλο που χρησιμοποιεί η κάθε ΜΕΝΝ. Χρειάζεται να γίνει περαιτέρω έρευνα όσον αφορά τα εξαιρετικά πρόωρα νεογνά προς όφελος της μείωσης της περιγεννητικής θνησιμότητας.

MENN: Μονάδα Εντατικής Νοσηλείας Νεογνών; ICC: Immediate Cord Clamping; DCC: Delayed Cord Clamping; UCM: Umbilical Cord Milking

ΑΑ02 ΣΥΓΓΕΝΕΣ ΣΥΝΔΡΟΜΟ ΖΙΚΑ

Ε. Κουφοπούλου[1], **Μ. Τζητηρίδου-Χατζοπούλου[1]**, Β. Μίχου[1]

1. Τμήμα Μαιευτικής, Σχολή Επιστημών Υγείας, Πανεπιστήμιο Δυτικής Μακεδονίας, Πτολεμαΐδα

Εισαγωγή: Ο ιός Ζίκα είναι ένας RNA ιός του γένους Flavivirus της οικογένειας Flaviviridae. Είναι ένας ιός που μεταδίδεται μέσω των αρθροπόδων από τα ζώα προς τους ανθρώπους. Εξαιτίας της ικανότητάς του για κάθετη μετάδοση στο έμβρυο κατά την διάρκεια της κύησης, ο ιός έχει συσχετισθεί με την ανάπτυξη μιας σειράς νευρολογικών διαταραχών, οι οποίες χαρακτηρίζονται ως το Συγγενές Σύνδρομο Ζίκα.

Σκοπός: Σκοπός της εργασίας ήταν η ανασκόπηση της βιβλιογραφίας για το CZS, με έμφαση στην παθογένεση του συνδρόμου, την κλινική πορεία και την διαχείριση αυτού, καθώς επίσης και την μακροχρόνια πρόγνωση των νεογνών τα οποία θα προσβληθούν από το σύνδρομο.

Μέθοδοι: Έγινε μια συστηματική αναζήτηση της βιβλιογραφίας στις βάσεις δεδομένων PubMed, Scopus, και Cochrane, για την εύρεση ξενόγλωσσων δημοσιεύσεων από την 10η Μαρτίου 2025 μέχρι την 23η Μαρτίου 2025.

Αποτελέσματα: Το CZS συνδέεται κυρίως με μικροκεφαλία, εγκεφαλικές δυσπλασίες, σπαστικότητα, επιληψία και αισθητηριακές διαταραχές. Οι διαγνωστικές μέθοδοι περιλαμβάνουν υπερηχογραφήματα κατά την κύηση, αξονικές και μαγνητικές τομογραφίες μετά τη γέννηση, καθώς και εργαστηριακές εξετάσεις όπως η rt-PCR. Προς το παρόν, δεν υπάρχει εγκεκριμένη ειδική θεραπεία ή εμβόλιο για τον ZIKV, με τις θεραπευτικές προσεγγίσεις να επικεντρώνονται στη συμπτωματική ανακούφιση και τη διαχείριση των επιπλοκών. Η πρόγνωση των παιδιών με CZS είναι συχνά δυσμενής, με μακροχρόνιες νευροαναπτυξιακές δυσκολίες.

Συμπεράσματα: Η έγκαιρη διάγνωση και η πολυεπιστημονική φροντίδα είναι ζωτικής σημασίας για τη βελτίωση της ποιότητας ζωής των παιδιών με CZS. Παράλληλα, η συνεχής έρευνα για την ανάπτυξη αποτελεσματικών θεραπειών και εμβολίων κρίνεται αναγκαία.

CZS: Congenital Zika Syndrome; rt-PCR: reverse transcriptase Polymerase Chain Reaction; ZIKV: Zika Virus



AA03 ΠΡΟΓΕΝΝΗΤΙΚΗ ΣΥΓΚΛΕΙΣΗ ΤΟΥ ΒΟΤΑΛΕΙΟΥ ΠΟΡΟΥ: ΠΕΡΙΓΡΑΦΗ ΠΕΡΙΠΤΩΣΗΣ

Ν. Ατζέμογλου[1], Ν. Χατζηγιάννης[1], Θ. Γουβιάς[1], Β. Γιάπρος[1]

1. ΜΕΝΝ, Π.Γ.Ν.Ιωαννίνων

ΕΙΣΑΓΩΓΗ: Η προγεννητική σύγκλιση του βοτάλειου πόρου μπορεί να οδηγήσει σε καρδιαγγειακή δυσλειτουργία, με αποτέλεσμα την πνευμονική υπέρταση και συνακόλουθη δεξιά καρδιακή ανεπάρκεια, τον εμβρυικό ύδρωπα και το νεογνικό θάνατο. Έχουν εφαρμοστεί διάφορες υποστηρικτικές θεραπείες στις οποίες περιλαμβάνονται ο μηχανικός αερισμός, η χορήγηση οξυγόνου και μονοξειδίου του αζώτου με διάφορους βαθμούς επιτυχίας αλλά δεν υφίσταται μια ευρέως καθιερωμένη αντιμετώπιση.

ΣΚΟΠΟΣ: Παρουσίαση περιστατικού θήλεος νεογνού 35 εβδομάδων το οποίο διακομίστηκε στην ΜΕΝΝ λόγω κοιλιακής διάτασης και αναπνευστικής δυσχέρειας και στο οποίο διεγνώσθη προγεννητική σύγκλιση του βοτάλειο πόρου.

ΥΛΙΚΟ ΚΑΙ ΜΕΘΟΔΟΙ: Κατά την εισαγωγή διενεργήθηκε υπερηχογράφημα καρδίας όπου ανευρέθει έντονη υπερτροφία ΔΕ κοιλίας. Έγινε υποστήριξη του κυκλοφορικού με ινότροπη αγωγή. Ύστερα από παιδιοκαρδιολογική εκτίμηση στις 6 μέρες ζωής επιβεβαιώθηκε σημαντική υπερτροφία ΔΕ κοιλίας . PFO με αμφίδρομη και κυρίως ΔΕ > ΑΡ διαφυγή, φυσιολογική συστολική λειτουργία , ήπια περικαρδιακή συλλογή. Στο πλαίσιο της αιτιολογικής διερεύνησης εστάλη Whole Exome Sequencing, οργανικά οξέα ούρων και καρνιτίνες ορού. Αντιμετωπίστηκε αρχικά με την χορήγηση φουροσεμίδης και προπανολόλης με σταδιακή κλινική ανταπόκριση και απεικονιστική βελτίωση. Υπερηχογραφική εκτίμηση σε χρονολογική ηλικία 28 ημερών ανέδειξε εξαιρετική βελτίωση της ΔΕ υπερτροφίας με φυσιολογική λειτουργία.

ΑΠΟΤΕΛΕΣΜΑΤΑ: Μολονότι το ιστορικό της μητέρας ήταν αρνητικό για λήψη φαρμάκων που συσχετίζονται με πρώιμη σύγκλιση του βοτάλειου πόρου, τόσο η κλινική εικόνα του νεογνού σε συνδυασμό με τα απεικονιστικά ευρήματα την ανταπόκριση στην θεραπεία και τον αρνητικό γονιδιακό έλεγχο έθεσαν την διάγνωση της προγεννητικής σύγκλεισης του βοτάλειου πόρου.

ΣΥΜΠΕΡΑΣΜΑΤΑ: Η παρουσία κατά την γέννηση κλινικών και απεικονιστικών στοιχείων υπερτροφίας της ΔΕ κοιλίας συνδυασμένη με πνευμονική υπέρταση θα πρέπει να θέτει σε υπόνοια και την προγεννητική σύγκλειση του βοτάλειου πόρου η οποία όμως αποτελεί μια διάγνωση εξ αποκλεισμού.

ΑΑ04 ΚΛΙΝΙΚΗ ΔΙΑΓΝΩΣΗ ΝΕΟΓΝΟΥ ΜΕ ΣΥΝΔΡΟΜΟ CHARGE

Ν. Ατζέμογλου[1], Λ.-Ε. Γιάπρου[1], Μ. Μπαλτογιάννη[1], Β. Γιάπρος[1]

1. ΜΕΝΝ, Μονάδα Εντατικής Νοσηλείας Νεογνών, Πανεπιστημιακό Γενικό Νοσοκομείο Ιωαννίνων, Ιωάννινα

ΕΙΣΑΓΩΓΗ: Το σύνδρομο CHARGE αποτελεί μια αυτοσωμική επικρατούσα γενετική πάθηση που περιλαμβάνει παραλλαγές στο γονίδιο CHD7. Διαγιγνώσκεται με τα κριτήρια του Blake εκ των οποίων οφείλουν να πληρούνται 4 μείζονα είτε 3 μείζονα και 3 ελάσσονα κριτήρια: Μείζονα (Οφθαλμικό κολόβωμα, Ατρησία χοανών/Στένωση, Ανωμαλίες ώτων, Δυσλειτουργία κρανιακών νεύρων, Υποπλασία γεννητικών οργάνων), Ελάσσονα (Καθυστέρηση ανάπτυξης, Καρδιαγγειακές ανωμαλίες, Αναπτυξιακή ανεπάρκεια, Στοματοπροσωπική σχισμή, Τραχειο-οισαφαγικό συρίγγιο, Διακριτικά χαρακτηριστικά προσώπου).

ΣΚΟΠΟΣ: Παρουσιάζεται η ενδιαφέρουσα και σπάνια περίπτωση ενός νεογνού με σύνδρομο CHARGEπου διαγνώστηκε στην ΜΕΝΝ ΠΓΝΙ και τονίζονται στοιχεία που θα βοηθήσουν στην έγκαιρη διάγνωση του.

ΥΛΙΚΟ – ΜΕΘΟΔΟΙ: Πρόκειται για νεογνό ηλικίας κύησης 36+2 εβδομάδων που εισήχθη στην ΜΕΝΝ για αναπνευστική δυσχέρεια. Η Α/Ε εισόδου έδειξε γενικευμένη υποτονία, αναπνευστική δυσχέρεια,χαμηλή πρόσφυση ώτων και πτώση της γωνίας στόματος στο κλάμα.

ΑΠΟΤΕΛΕΣΜΑΤΑ: Κατά την διάρκεια της νοσηλείας του διαπιστώθηκαν: ετερόπλευρη ατρησία ρινικών χοανών, κολοβώματα του οπτικού νεύρου, ανοιχτός βοτάλειος πόρος, (Η.Κ. μεγαλύτερη των 40 εβδομάδων), μεσοκολπική επικοινωνία και μη ικανοποιητική μυελίνωση λευκής ουσίας στην οπίσθια κεντρική έλικα και στο οπίσθιο σκέλος έσω κάψας. Η διάγνωση τέθηκε κλινικά και επιβεβαιώθηκε γονιδιακά.

ΣΥΜΠΕΡΑΣΜΑΤΑ: Η έγκαιρη διάγνωσηείναι ζωτικής σημασίας αφενός μεν για τον εφησυχασμό των γονέων αφετέρου δε για την έγκαιρη παρέμβαση από πλειάδα ειδικοτήτων. Οι θεράποντες οφείλουν να επισημαίνουν εγκαίρως τα κλινικά σημεία που αποτελούν και τα διαγνωστικά κριτήρια του συνδρόμου.



AA05 Η ΠΝΕΥΜΑΤΙΚΗ ΚΑΙ ΘΡΗΣΚΕΥΤΙΚΗ ΔΙΑΣΤΑΣΗ ΤΗΣ ΑΝΑΚΟΥΦΙΣΤΙΚΗΣ ΦΡΟΝΤΙΔΑΣ ΣΕ ΝΕΟΓΝΑ ΤΕΛΙΚΟΥ ΣΤΑΔΙΟΥ: ΠΡΟΣΕΓΓΙΣΕΙΣ ΕΠΑΓΓΕΛΜΑΤΙΩΝ ΥΓΕΙΑΣ

Ν. Παντελάκη[1,2], Π. Τρίκα[1,3], Ε. Δραγκιώτη[4,5], Σ. Κουρή[2], Α. Σαραντάκη[1], Δ. Μεταλλινού[1]

1. Τμήμα Μαιευτικής, Σχολή Επιστημών Υγείας και Πρόνοιας, Πανεπιστήμιο Δυτικής Αττικής, Αθήνα, Ελλάδα
2. Μονάδα Εντατικής Νοσηλείας Νεογνών, Νοσοκομείο Παίδων «Η Αγία Σοφία»
3. Μονάδα Εντατικής Νοσηλείας Νεογνών, Ιδιωτική Γενική, Μαιευτική – Γυναικολογική & Παιδιατρική Κλινική "ΜΗΤΕΡΑ", Αθήνα, Ελλάδα
4. Τμήμα Νοσηλευτικής, Σχολή Επιστημών Υγείας, Πανεπιστήμιο Ιωαννίνων, Ιωάννινα, Ελλάδα
5. Τμήμα Επιστημών Υγείας, Ιατρικής και Πρόνοιας, Σχολή Ιατρικής και Επιστημών Υγείας, Πανεπιστήμιο Linköping, Linköping, Σουηδία

Εισαγωγή: Η ανακουφιστική φροντίδα σε νεογνά τελικού σταδίου αποτελεί μία εξειδικευμένη και ολιστική προσέγγιση που περιλαμβάνει την κάλυψη όχι μόνο των ιατρικών και ψυχολογικών, αλλά και των πνευματικών και θρησκευτικών αναγκών των οικογενειών. Η ανταπόκριση των επαγγελματιών υγείας (ΕΥ) σε αυτές τις ανάγκες έχει αναγνωριστεί διεθνώς ως κρίσιμο στοιχείο της ποιοτικής φροντίδας.

Σκοπός: Η παρούσα εργασία αποσκοπεί στη σύνθεση διαθέσιμων ποιοτικών μελετών που εξετάζουν τον ρόλο των ΕΥ στην πνευματική και θρησκευτική υποστήριξη οικογενειών στο πλαίσιο της ανακουφιστικής φροντίδας σε Μονάδες Εντατικής Νοσηλείας Νεογνών (ΜΕΝΝ).

Υλικό/Μέθοδος: Πραγματοποιήθηκε ανασκόπηση της διεθνούς βιβλιογραφίας (2015 - 2025) στις βάσεις PubMed και Scopus, με χρήση λέξεων-κλειδιών και έμφαση σε ποιοτικές μελέτες που περιγράφουν τις απόψεις, αντιλήψεις και πρακτικές των ΕΥ σχετικά με την πνευματική διάσταση της φροντίδας κατά την περιγεννητική και νεογνική περίοδο.

Αποτελέσματα: Οι μελέτες αναδεικνύουν ελλείψεις σε εκπαίδευση, καθοδήγηση και διαθεσιμότητα εξειδικευμένων εργαλείων για την πνευματική φροντίδα. Οι ΕΥ εκφράζουν συχνά αμηχανία ή επιφυλακτικότητα στην προσέγγιση θρησκευτικών θεμάτων, ενώ παράλληλα αναγνωρίζουν την αξία της πνευματικής υποστήριξης στις οικογένειες για την ανακούφιση του πένθους και την ενίσχυση της σχέσης εμπιστοσύνης. Κεντρικά θέματα που αναδεικνύονται περιλαμβάνουν την ανάγκη για εξατομικευμένη και πολιτισμικά ευαίσθητη φροντίδα, τη σημασία της συνεχούς διαθεσιμότητας πνευματικών συμβούλων, την ενίσχυση της διεπιστημονικής συνεργασίας και τη δημιουργία κατάλληλου περιβάλλοντος για τελετουργικές και συμβολικές πράξεις.

Παράλληλα, αναδεικνύονται υποστηρικτικές πρακτικές που ενισχύουν την ανθρώπινη διάσταση της φροντίδας και μειώνουν τη συναισθηματική επιβάρυνση των ΕΥ.

Συμπεράσματα: Η βιβλιογραφική ανασκόπηση καταδεικνύει ότι οι ΕΥ συχνά στερούνται των απαραίτητων εργαλείων και πόρων για την παροχή πνευματικά και θρησκευτικά ευαίσθητης ανακουφιστικής φροντίδας σε νεογνά και στις οικογένειές τους. Η συστηματική ενσωμάτωση εκπαιδευτικών προγραμμάτων, πρωτοκόλλων και διεπιστημονικών συνεργασιών κρίνεται αναγκαία για τη βελτίωση της ποιότητας φροντίδας προς τις οικογένειες που βιώνουν το τέλος της ζωής του νεογνού τους.

AA06 HEMATOLOGICAL DISORDERS IN NEWBORNS WITH DOWN SYNDROME: DESCRIPTION OF TWO CASE REPORTS

A. Papadopoulou[1], M. Seiranidou[1], I. Kotsios[1], A. Martinopoulou[1], E. Papakonstantinou[2], M. Sterpi[1]

1. Neonatal Department and Intensive Care Unit, General Hospital Ippokratio, Thessaloniki
2. Pediatric Oncology Department, General Hospital Ippokratio, Thessaloniki

Introduction: Neonates with Down Syndrome are predisposed of developing various hematological disorders. Approximately 10% of these newborns develop the unique myeloproliferative disorder referred to as transient abnormal myelopoiesis (TAM). TAM resolves spontaneously within 3 months of age. After remission, there is 10-20 fold increased risk of acute myeloid leukemia (AML) in these patients. TAM and AML have common abnormalities including the GATA binding protein 1(GATA1) mutation and the circulating blasts that are morphologically and phenotypically similar. In these two case reports, we describe two newborns with leukemic blood picture.

Material-Methods: The first case is concerning a term male neonate born via cesarean section with prenatal diagnosis for increased risk of Down syndrome. At birth the newborn had phenotypically features of Down syndrome and a petechial exanthem. The blood examination revealed severe thrombocytopenia. The second case is a about a term female neonate born via cesarean section with also syndromic features resembling to Down syndrome. The patient was referred to our NICU due to leukocytosis and thrombocytosis on second day of life.

Results: The karyotyping of both was pathologic consistent with trisomy 21(47, XY, +21). In the first case routine hemogram showed severe thrombocytopenia (platelet count, minimum 11.000). Immune phenotyping of peripheral blood revealed 17,5% blasts with precursor markers positive for CD34 and CD45(consequently positive for the subtypes CD4, CD7, CD33, CD117, CD441, CD42).

The myelogram was also suggestive for acute megakaryoblastic leukemia. Chemotherapy was initiated on 9th day of life. Multiple platelet transfusions were needed. Coagulation factors and liver function were not affected. GATA 1 mutation was not detected. Additional chemotherapy was not needed in the following months and the baby is under regular pediatric oncologist supervision. The second case developed leukocytosis (max WBC 75.000) and thrombocytosis (max PLT 1.330.000) that were improved on 3rd week of life. The immune phenotyping of peripheral blood showed the presence of 64% blasts with markers positive for CD4, CD7, CD33, CD71, CD117, CD41, CD42, and CD61. The screening of GATA 1 mutation with next generation sequencing (NGS) was positive. No further treatment was necessary.

Conclusion: The present cases highlight the varied spectrum of hematological disorders associated with Down syndrome and its heterogenous treatment options. Although the course of TAM is usually benign, there is a high risk of developing AML in the future, especially when GATA 1 mutation is present.

AA07 CASE REPORT OF A NEWBORN WITH AORTIC ARCH ANOMALY AND MULTIPLE HEMANGIOMAS

A. Papadopoulou[1], A. Martinopoulou[1], M. Seiranidou[1], M. Kavga[2], C. Antahopoulos[2], M. Sterpi[1]

1. Neonatal Department and Intensive Care Unit, General Hospital Ippokratio, Thessaloniki
2. 3rd Pediatric Department General Hospital Ippokratio, Thessaloniki

Introduction: Congenital aortic lesions are occasionally associated with clinical syndromes involving multiple cutaneous hemangiomas. We describe a neonate with non-cutaneous vascular lesions in terms of hypoplastic aortic arch and coarctation of aorta.

Material-Methods: A 5day old male was transferred to our institute with the likely diagnosis of congenital cardiac disease. The patient was born via cesarian section at a gestational age of 35 weeks and 5 days with Apgar Score 19 59. There were no pathological findings concerning prenatal and family history. A physical examination on 3rd day of life, revealed weak femoral pulses and a difference of blood pressure between upper limbs and lower limbs. On admission the neonate was breathing normally without the need of oxygen supplementation. A systolic murmur grade 2 was present, left femoral artery was not palpable. An echocardiogram depicted hypoplastic aortic arch with coarctation of aorta and a small ventricular septum defect. Prostaglandin was initiated with low dose and the patient was transferred to a cardiac surgery centrum.

Results: A ballon angioplasty was performed at 31day of life. The postoperative course was without complications. At two month of age, the infant was hospitalized because of a cervical mass. Further investigation with ultrasound and MRI contrast Imaging of the brain, cervix, mediastinum,spine and abdomen, revealed multiple masses localized in cervix, mediastinum with intrathoracic invasion, spine, liver, kidney, adrenal glands as well as multiple pathological lymph nodes with abnormal signal perfusion. Due to high suspicion of metastatic neuroblastoma, laboratory tests such as hCG, aFP in blood and VMA in urine were performed and were within normal reference range. An I- MIBG scan was negative. A myelogram of the blood exhibited no blasts. Biopsy of two lesions ensued and diagnosed the presence of hemangiomas. A treatment course with corticosteroids and propranolol was initiated. Follow up of the hemangiomas showed remission and treatment respond.

Conclusion: Hemangiomas arising from within visceral structures without cutaneous involvement, are a rare entity. The association of visceral hemangiomas and aortic arch anomalies has been reported in literature and it is uncommon. Multiple infantile hemangiomas can also mimic metastatic neuroblastoma. This is an unusual case of visceral hemangiomatosis presenting with coarctation of aorta. We highlight the infrequency of the coexistence of such anomalies and the importance of further imaging evaluation and follow up of these patients.

AA08 Η ΔΗΜΙΟΥΡΓΙΑ ΑΝΑΜΝΗΣΕΩΝ ΣΤΟΝ ΝΕΟΓΝΙΚΟ ΘΑΝΑΤΟ: ΠΡΟΟΠΤΙΚΕΣ ΚΑΙ ΕΜΠΕΙΡΙΕΣ ΤΩΝ ΓΟΝΕΩΝ

Π. Τρίκα[1,2], Δ. Μεταλλινού[2], Θ. Μπελλάλη[3], Χ. Νάνου[2]

1. Μονάδα Εντατικής Νοσηλείας Νεογνών, Ιδιωτική Γενική, Μαιευτική-Γυναικολογική & Παιδιατρική Κλινική «Μητέρα», Αθήνα, Ελλάδα
2. Τμήμα Μαιευτικής, Πανεπιστήμιο Δυτικής Αττικής, Αθήνα, Ελλάδα
3. Τμήμα Νοσηλευτικής, Διεθνές Πανεπιστήμιο της Ελλάδος, Θεσσαλονίκη, Ελλάδα

Εισαγωγή – Σκοπός: Ο νεογνικός θάνατος αποτελεί μια ιδιαίτερα φορτισμένη και ψυχολογικά απαιτητική εμπειρία για τους γονείς, με σημαντικό ψυχοκοινωνικό και υπαρξιακό αντίκτυπο. Η δημιουργία αναμνήσεων (memory-making) εφαρμόζεται όλο και συχνότερα στις Μονάδες Εντατικής Νοσηλείας Νεογνών (ΜΕΝΝ), με σκοπό την ενίσχυση του δεσμού γονέα– νεογνού και την υποστήριξη της διεργασίας πένθους. Η παρούσα εργασία αποσκοπεί στη διερεύνηση των εμπειριών γονέων οι οποίοι συμμετείχαν σε πρακτικές δημιουργίας αναμνήσεων μετά τον θάνατο του νεογνού τους.



Υλικό / Μέθοδος: Πραγματοποιήθηκε ανασκόπηση ποιοτικών μελετών που δημοσιεύθηκαν μεταξύ 2014 και 2025. Η αναζήτηση πραγματοποιήθηκε στις βάσεις δεδομένων PubMed, CINAHL, PsycINFO και Scopus με λέξεις-κλειδιά όπως: neonatal loss, memory making, parental grief, bereavement care και NICU. Επιλέχθηκαν πρωτογενείς ποιοτικές μελέτες ή ποιοτικές συνιστώσες μικτών μεθόδων, οι οποίες επικεντρώνονταν στις εμπειρίες και ανάγκες γονέων που είχαν χάσει το νεογνό τους σε νοσοκομειακό περιβάλλον και συμμετείχαν σε πρακτικές δημιουργίας αναμνήσεων. Η ανάλυση βασίστηκε σε συγκριτική σύνθεση θεμάτων (thematic synthesis).

Αποτελέσματα: Αναδείχθηκαν πέντε βασικές θεματικές ενότητες: α) η επιβεβαίωση της γονεϊκής ταυτότητας μέσω της δυνατότητας φυσικής επαφής και συμμετοχής στη νεογνική φροντίδα (πχ το πλύσιμο ή το ντύσιμο του νεογνού) ενίσχυσε την αίσθηση της γονεϊκότητας ,β) τα υλικά ενθύμια και η διατήρηση μνήμης, όπου οι γονείς απέδωσαν ιδιαίτερη συναισθηματική αξία σε αντικείμενα όπως φωτογραφίες, αποτυπώματα ή ρούχα, καθώς λειτουργούσαν ως απτές αποδείξεις της ύπαρξης του νεογνού, γ) η ψυχολογική υποστήριξη και καθοδήγηση, όπου η παρουσία εκπαιδευμένων επαγγελματιών που πρότειναν, εξηγούσαν και διευκόλυναν τις πρακτικές μνήμης κρίθηκε καθοριστική, δ) η συνέχιση του δεσμού με τη δημιουργία αναμνήσεων διότι συνέβαλε στη διατήρηση ενός νοητικού και συναισθηματικού δεσμού με το νεογνό και τέλος ε) η ανομοιογενής εφαρμογή πρακτικών, όπου παρατηρήθηκαν διαφοροποιήσεις στη διαθεσιμότητα και ποιότητα των παρεμβάσεων μεταξύ διαφορετικών νοσοκομειακών μονάδων και επαγγελματιών.

Συμπεράσματα: Η δημιουργία αναμνήσεων αποτελεί κρίσιμο στοιχείο υποστήριξης των γονέων μετά από νεογνική απώλεια. Η ενσωμάτωσή της στη φροντίδα απαιτεί θεσμοθέτηση, επαγγελματική κατάρτιση και πολιτισμικά ευαίσθητη προσέγγιση.

ΑΑ09 ΧΟΡΗΓΗΣΗ ΛΕΒΟΣΙΜΕΝΤΑΝΗΣ ΣΕ ΒΑΡΕΩΣ ΠΑΣΧΟΝΤΑ ΝΕΟΓΝΑ ΜΕ ΠΝΕΥΜΟΝΙΚΗ ΥΠΕΡΤΑΣΗ

Α. Καντζάβελου[1], Ν. Χατζηγιάννης[1], Μ. Μπαλτογιάννη[1], Ν. Ατζέμογλου[2], Β. Γιάπρος[1]

1. Νεογνολογική Κλινική, Πανεπιστημιακό Γενικό Νοσοκομείο Ιωαννίνων, Ιωάννινα
2. Σχολή Επιστημών Υγείας, Τμήμα Ιατρικής, Πανεπιστήμιο Ιωαννίνων

Εισαγωγή-Σκοπός: Η λεβοσιμεντάνη, ένας ευαισθητοποιητής της τροπονίνης C στο ασβέστιο και εκλεκτικός αναστολέας της φωσφοδιεστεράσης τύπου III, αποτελεί μια πολλά υποσχόμενη θεραπευτική προσέγγιση για την υποστήριξη της καρδιακής λειτουργίας σε νεογνά με σοβαρή αιμοδυναμική αστάθεια και εμμένουσαπνευμονικήυπέρταση. Αν και έχει αποδειχθεί ότι βελτιώνει την αιμοδυναμική σταθερότητα και την επιβίωση σε ενήλικες σεκρίσιμη κατάσταση, η χρήση της σε νεογνά, εκτός εγκεκριμένων ενδείξεων, παραμένει περιορισμένη και εν εξελίξει ως προς την τεκμηρίωση της ασφάλειας και της αποτελεσματικότητάς της. Σκοπός της παρούσας μελέτης είναι η περιγραφή της ασφαλούς και αποτελεσματικής χορήγησης λεβοσιμεντάνης σε τέσσερα νεογνά με σοβαρή πνευμονική υπέρταση, χωρίς συνοδές συγγενείς καρδιοπάθειες.

Υλικό-Μέθοδοι: Στη μελέτη περιλαμβάνονται τέσσερα νεογνά (τρία θήλεα και ένα άρρεν) με διαφορετικούς βαθμούς προωρότητας (ΗΚ 29+4-37εβδ), τα οποία εμφάνισαν αιφνίδια επιδείνωση της κλινικής τους εικόνας λόγω εμμένουσας πνευμονικής υπέρτασης, η οποία τεκμηριώθηκε μέσω διαθωρακικού δισδιάστατου υπερηχοκαρδιογραφήματος.

Αποτελέσματα: Και στα τέσσερα περιστατικά καταγράφηκαν ευρήματα ενδεικτικά μέτριας πνευμονικής υπέρτασης, με διατηρημένη ανατομία και λειτουργία του μυοκαρδίου. Αρχικά χορηγήθηκαν ποικίλα σχήματα ινότροπης υποστήριξης, τα οποία τροποποιήθηκαν με την προσθήκη λεβοσιμεντάνης σε δόση έως 0,2 mcg/kg/min. Η χορήγηση συνοδεύτηκε από σταδιακή και κλινικά σημαντική βελτίωση της αιμοδυναμικής κατάστασης και υποχώρηση των υπερηχοκαρδιογραφικών δεικτών πνευμονικής υπέρτασης, χωρίς καταγραφή ανεπιθύμητων ενεργειών, όπως υπόταση ή ταχυκαρδία.

Συμπεράσματα: Η εμπειρία από τη συγκεκριμένη σειρά περιστατικών καταδεικνύει ότι η λεβοσιμεντάνη μπορεί να χορηγηθεί με ασφάλεια σε βαρέως πάσχοντα νεογνά με πνευμονική υπέρταση,στα οποία η συμβατική ινότροπη υποστήρηξη δεν βοήθησε, παρουσιάζοντας θετικά αιμοδυναμικά αποτελέσματα χωρίς ανεπιθύμητες ενέργειες. Τα ευρήματα αυτά ενισχύουν το προφίλ ασφάλειας του φαρμάκου στον νεογνικό πληθυσμό, όπως έχει ήδη αναφερθεί και σε μελέτες σε ενήλικες. Παρ' όλα αυτά, η ανάγκη για περαιτέρω τεκμηρίωση μέσω προοπτικών, πολυκεντρικών, τυχαιοποιημένων μελετών παραμένει επιτακτική, ώστε να διαμορφωθούν σαφείς θεραπευτικοί αλγόριθμοι για τη χρήση της λεβοσιμεντάνης κατά τη νεογνική περίοδο.



ΑΑ10 ΝΕΟΓΝΟ ΜΕ ΚΡΑΝΙΟΣΥΝΟΣΤΕΩΣΗ ΚΑΙ ΙΔΙΑΖΟΝ ΠΡΟΣΩΠΕΙΟ - ΣΥΝΔΡΟΜΟ MUENKE

Β. Παπαδοπούλου[1], **Α. Μαρτινοπούλου[1]**, Δ.Τσαντούκα[1], Ο. Πριόνα[1], Α. Παπαδοπούλου[1], Μ. Στέρπη[1]

1. Μονάδα Εντατικής Νοσηλείας Νεογνών ΕΣΥ, Γ.Ν.Θ. «Ιπποκράτειο»

Εισαγωγή-Σκοπός: Το σύνδρομο Muenke επηρεάζει ένα νεογνό ανά 30.000 γεννήσεις και είναι μια κατάσταση που χαρακτηρίζεται από πρόωρη σύγκλειση των ραφών, κατά την αύξηση της κεφαλής. Άλλα μέρη της κεφαλής μπορεί να είναι, επίσης, παραμορφωμένα (περίπου 5% των ασθενών έχουν μακροκεφαλία). Οφείλεται σε μια ειδική μετάλλαξη στο γονίδιο FGFR3, γονίδιο υπεύθυνο για την αύξηση και την αναδόμηση των οστών και των ιστών του εγκεφάλου. Η μετάλλαξη της πρωτεΐνης του γονίδιου FGFR3 οδηγεί σε υπερενεργοποίησή της, και αυτό έχει ως αποτέλεσμα να προκαλείται πρώιμη συνένωση των ραφών, ενώ επηρεάζεται και η ομαλή ανάπτυξη των οστών. Ασθενείς με σύνδρομο Muenke μπορούν, ακόμη, να φέρουν άλλες ήπιες ανωμαλίες των άκρων ή και βαρηκοΐα. Τα άτομα με σύνδρομο Muenke συνήθως έχουν φυσιολογική ευφυΐα, αν και παρουσιάζουν μαθησιακές δυσκολίες και καθυστέρηση της ανάπτυξης.

Υλικό/Μέθοδος: Παρουσιάζεται η περίπτωση νεογνού θήλεος με διάρκεια κύησης 34w+6d που γεννήθηκε από πρωτοτόκο μητέρα ετών 42, με καισαρική τομή, λόγω έναρξης τοκετού από IVF σύλληψη. Γεννήθηκε με Apgar 18 59 είχε συνδρομικό ιδιάζον προσωπείο, ακροκεφαλία και παρεκτόπιση της πρόσθιας πηγής. Οι δύο πρώτοι προγεννητικοί υπέρηχοι ήταν φυσιολογικοί, ο υπέρηχος αύξησης κατέδειξε μακροσωμικό νεογνό (>95η εκατοστιαία θέση), ο NIPPT ήταν με χαμηλό κίνδυνο, ενώ δεν είχε πραγματοποιηθεί αμνιοπαρακέντηση. Το νεογνό, αρχικά, διακομίστηκε σε παιδιατρική κλινική και την 3η ημέρα ζωής μεταφέρθηκε στην ΜΕΝΝ ΕΣΥ λόγω απνοιών. Κατά την νοσηλεία του πραγματοποιήθηκε έλεγχος λοίμωξης που ήταν αρνητικός , όπως και απεικονιστικός έλεγχος ο οποίος βρέθηκε φυσιολογικός.

Αποτελέσματα: Στον καρυότυπο ανευρέθη ετεροζυγωτία και νουκλεοτιδική αντικατάσταση c.749C στο γονίδιο FGFR3 στο χρωμόσωμα 4 – μετάλλαξη που συνδέεται με το σύνδρομο Muenke, η μαγνητική τομογραφία κατέδειξε βραχυκεφαλία, ενώ το εγκεφαλογράφημα και ο υπέρηχος εγκεφάλου/κοιλίας βρέθηκαν φυσιολογικά.

Συμπεράσματα: Το σύνδρομο Muenke αντιστοιχεί σε περίπου 4% όλων των περιπτώσεων κρανιοσυνοστέωσης παγκοσμίως και πρέπει να διαφοροδιαγιγνώσκεται από λοιπά αίτια κρανιοσυνοστέωσης.

ΑΑ11 ΝΕΟΓΝΟ ΜΕ ΤΡΙΣΩΜΙΑ 18: Ο ΚΑΘΟΡΙΣΤΙΚΟΣ ΡΟΛΟΣ ΤΗΣ Μ.Ε.Ν.Ν. ΣΤΗΝ ΑΥΞΗΣΗ ΤΟΥ ΠΡΟΣΔΟΚΙΜΟΥ ΕΠΙΒΙΩΣΗΣ

Ι. Κώτσιος[1], Δ. Ιατρού[1], Γ. Τετζιρίδης[1], Χ. Καρτσιούνης[1], Ε. Παπαϊωάννου[1], Μ. Στέρπη[1]

1. Νεογνολογικό Τμήμα και Μονάδα Εντατικής Νοσηλείας Νεογνών ΕΣΥ, «Ιπποκράτειο» Νοσοκομείο Θεσσαλονίκης

Εισαγωγή/Σκοπός: Η Τρισωμία 18 αποτελεί τη 2η συχνότερη ανευπλοϊδία και συνηθέστερα οφείλεται στην ύπαρξη ενός επιπλέον αντιγράφου ολόκληρου του χρωμοσώματος 18. Φαινοτυπικά, χαρακτηρίζεται από κρανιοπροσωπικές ανωμαλίες και πληθώρα επιπλοκών από όλα τα συστήματα. Συνοδεύεται από εξαιρετικά υψηλή νοσηρότητα και θνητότητα (75-95% εντός του πρώτου χρόνου ζωής).

Υλικό/Μέθοδος: Νεογνό θήλυ, γεννηθέν από ΙΥτόκο μητέρα με ΚΤ έπειτα από ΔΚ 37w+6d διακομίστηκε στη Μ.Ε.Ν.Ν. αμέσως μετά τη γέννηση λόγω προγεννητικής διάγνωσης πιθανού γενετικού συνδρόμου. Η αντικειμενική εξέταση ανέδειξε ευρήματα υπέρ γενετικής συνδρομής: SGA νεογνό, κρανιοπροσωπικές ανωμαλίες, ολοσυστολικό φύσημα, μονήρης χειρομαντική γραμμή. Από τον παιδοκαρδιολογικό έλεγχο διαπιστώθηκε αιμοδυναμικά σημαντικός ανοιχτός αρτηριακός πόρος και μεσοκοιλιακή επικοινωνία, ενώ ο απεικονιστικός έλεγχος ΚΝΣ ανέδειξε υποπλαστική παρεγκεφαλίδα και αγενεσία μεσολοβίου. Το νεογνό παρουσίασε αναπνευστική δυσχέρεια από τη γέννηση. Ο έλεγχος θυρεοειδικής λειτουργίας ανέδειξε υποθυρεοειδισμό. Από τον γενετικό έλεγχο με καρυότυπο επιβεβαιώθηκε η διάγνωση πλήρους Τρισωμίας 18.

Αποτελέσματα: Το νεογνό έλαβε αρχικά παρεντερική διατροφή και στη συνέχεια εντερική σίτιση με στοματογαστρικό καθετήρα. Αντιμετώπιση αναπνευστικής δυσχέρειας με μη επεμβατικό αερισμό, φαρμακευτική σύγκλειση του αιμοδυναμικά σημαντικού ανοικτού αρτηριακού πόρου, ενώ λόγω υποθυρεοειδισμού τέθηκε αγωγή με Τ4. Κατά τη διάρκεια της παραμονής στη Μ.Ε.Ν.Ν., διενεργήθηκαν πολλαπλές παιδοκαρδιολογικές επανεκτιμήσεις, καθώς και φυσιοθεραπείες από εξειδικευμένο προσωπικό. Το νεογνό έλαβε εξιτήριο έπειτα από 36 ημέρες νοσηλείας με οδηγίες τακτικού επανελέγχου (ακολούθησαν δύο νοσηλείες λόγω βρογχιολίτιδας/ τελευταίος τακτικός επανέλεγχος έγινε σε ηλικία 6,5 μηνών)

Συμπεράσματα: Η θνητότητα των νεογνών με Τρισωμία 18 παραμένει υψηλή, ωστόσο η παροχή εντατικής φροντίδας σε επίπεδο Μ.Ε.Ν.Ν αυξάνει το προσδόκιμο επιβίωσης, καταρρίπτοντας τις περί του αντιθέτου αντιλήψεις των προηγούμενων δεκαετιών Για την επίτευξη του βέλτιστου αποτελέσματος κρίνεται αναγκαία η συνεργασία μεταξύ του εξειδικευμένου ιατρικού και λοιπού υγειονομικού προσωπικού.



AA12 KCNQ2 ΕΓΚΕΦΑΛΟΠΑΘΕΙΑ ΣΕ ΝΕΟΓΝΟ

Ι. Κώτσιος[1], Μ. Σεϊρανίδου[1], Α. Παυλάκη[1], Α. Παπαδοπούλου[1], Α. Μαρτινοπούλου[1], Μ. Στέρπη[1], Ε. Βαργιάμη[2]

1. Νεογνολογικό τμήμα και Μονάδα Εντατικής Νοσηλείας Νεογνών ΕΣΥ, «Ιπποκράτειο» Νοσοκομείο Θεσσαλονίκης
2. Α' Παιδιατρική Κλινική Α.Π.Θ., «Ιπποκράτειο» Νοσοκομείο Θεσσαλονίκης

Εισαγωγή/Σκοπός: Το γονίδιο KCNQ2 κωδικοποιεί ένα τασοεξαρτώμενο δίαυλο καλίου που εκφράζεται στον εγκέφαλο. Παθογόνες/πιθανώς παθογόνες παραλλαγές στο γονίδιο αυτό προκαλούν μια σειρά από σύνδρομα νεογνικής επιληψίας (σοβαρές επιληψίες πρώιμης έναρξης με de novo συνήθως παραλλαγή και ηπιότερες-καλοήθεις νεογνικές επιληψίες με θετικό οικογενειακό ιστορικό). Η σοβαρή KCNQ2 επιληπτική εγκεφαλοπάθεια χαρακτηρίζεται από σπασμούς από τη πρώτη εβδομάδα ζωής που σταματούν συνήθως μεταξύ 9μηνών και 4ετών, ενώ συνοδεύεται από αναπτυξιακή διαταραχή.

Υλικό/Μεθοδολογία: Νεογνό γεννηθέν από πρωτοτόκο μητέρα με ΚΤ λόγω κολπικής αιμόρροιας, μετά από ΔΚ 37εβδομάδων, εισήχθη τη 1η ώρα ζωής στη ΜΕΝΝ λόγω επεισοδίου σπασμών-κυάνωσης. Παρουσίαζε γενικευμένη υποτονία, κλώνο, με αυξημένα τενόντια αντανακλαστικά ενώ τα νεογνικά δεν παράγονταν. Ο έλεγχος λοίμωξης ήταν αρνητικός, η οσφυονωτιαία παρακέντηση και η MRI εγκεφάλου χωρίς παθολογικά ευρήματα. Το ΗΕΓ ήταν παθολογικό (burst suppression). Ο γενετικός έλεγχος ανέδειξε πιθανώς παθογόνο de novo παραλλαγή στο KCNQ2.

Αποτελέσματα: Τέθηκε αρχικά σε αγωγή με λεβετιρακετάμη αλλά λόγω συνέχισης σπασμών (τονικές άνω-κάτω άκρων με συνοδό πτώση κορεσμού) προστέθηκε προοδευτικά φαινοβαρβιτάλη, τοπιραμάτη, βιταμίνη Β6 (χωρίς απάντηση) και φαινυντοϊνη. Οι σπασμοί ελαττώθηκαν αλλά δεν ελέγχθηκαν πλήρως παρά τη τετραπλή αντιεπιληπτική αγωγή. Το νεογνό έλαβε εξιτήριο μετά από 30ημέρες νοσηλείας λόγω δυσκολίας ελέγχου των σπασμών και δυσχέρειας σίτισης. Τα φάρμακα που δρουν στους δίαυλους νατρίου όπως η φαινυντοϊνη θεωρούνται ως θεραπεία πρώτης εκλογής σε ασθενείς με εγκεφαλοπάθεια KCNQ2 ενώ η de novo παραλλαγή που βρέθηκε είναι εύρημα υπέρ της σοβαρής KCNQ2 εγκεφαλοπάθειας.

Συμπεράσματα: Ο τύπος της παθογόνου παραλλαγής στο KCNQ2 γονίδιο μπορεί να επηρεάσει την ανταπόκριση στην αντιεπιληπτική θεραπεία καθώς και στη αναπτυξιακή έκβαση. Η έγκαιρη αναγνώριση ακολουθουμένη από κατάλληλη θεραπεία μπορεί να είναι σημαντική για τη μείωση της νευροαναπτυξιακής βλάβης που σχετίζεται με αυτή τη διαταραχή.

ΑΑ13 ΓΟΝΙΔΙΟ GNAS: ΠΕΡΙΓΡΑΦΗ ΦΑΙΝΟΤΥΠΟΥ ΣΕ ΝΕΟΓΝΟ ΜΕ ΥΠΟΘΥΡΕΟΕΙΔΙΣΜΟ

Ι. Κώτσιος[1], Α. Παπαδοπούλου[1], Χ. Καρτσιούνης[1], Γ. Τετζιρίδης[1], Α. Παυλάκη[1], Μ. Στέρπη[1]

1. Νεογνολογικό τμήμα και Μονάδα Εντατικής Νοσηλείας Νεογνών ΕΣΥ, «Ιπποκράτειο» Νοσοκομείο Θεσσαλονίκης

Εισαγωγή/Σκοπός: Παραλλαγές στο γονίδιο GNAS του χρωμοσώματος 20 σχετίζονται με εμφάνιση ψευδοϋποπαραθυρεοειδισμού Ia, Ib, Ic και ψευδοψευδοϋποπαραθυρεοειδισμού που κληρονομούνται με αυτοσωμικό επικρατή χαρακτήρα. Φαινοτυπικά χαρακτηρίζονται από κοντό ανάστημα, κοντό λαιμό, παχυσαρκία, βραχυδακτυλία, ήπια-μέτρια νοητική υστέρηση. Επίσης παρατηρείται αντίσταση στη δράση διαφόρων ορμονών με αποτέλεσμα υποπαραθυρεοειδισμό, υποθυρεοειδισμό, υπογοναδισμό κι άλλα.

Υλικό/Μεθοδολογία: Νεογνό άρρεν γεννηθέν από 1ο τόκο μητέρα με ΚΤ μετά από ΔΚ 36w+2d, διακομίστηκε τη 5η ώρα ζωής στη ΜΕΝΝ ΕΣΥ λόγω παροδικής ταχύπνοιας. Αντιμετωπίστηκε επιτυχώς με μη επεμβατικό μηχανικό αερισμό για τρία 24ωρα. Η μητέρα πάσχει από ψευδοϋποπαραθυρεοεισμό Ia και υποθυρεοειδισμό υπό αγωγή. Γονιδιακός έλεγχος στη μητέρα και στη μητρική γιαγιά ανέδειξε παραλλαγή c.305>T στο γονίδιο GNAS. Το νεογνό εμφανίζει ιδιάζον προσωπείο (καθίζηση βάσης ρινός, κοντός λαιμός, προέχον μέτωπο), μήκος σώματος <10η ΕΘ, όρχεις ψηλαφητοί εντός των βουβωνικών πόρων. Τη 14η ημέρα ζωής διαπιστώθηκε υψηλή τιμή TSH (40miu/L) οπότε τέθηκε σε αγωγή με λεβοθυροξίνη. Η παραθορμόνη βρέθηκε επίσης αυξημένη αλλά με φυσιολογικά επίπεδα ασβεστίου σε όλη τη νοσηλεία. Υπερηχογραφικός έλεγχος εγκεφάλου, κοιλίας χωρίς παθολογικά ευρήματα.

Αποτελέσματα: Λόγω οικογενειακού ιστορικού, φαινοτύπου και εργαστηριακών ευρημάτων έγινε γονιδιακός έλεγχος στο νεογνό και ανιχνεύτηκε σε ετεροζυγωτία η παραλλαγή c.305>T (η ίδια με μητέρα και γιαγιά) στο γονίδιο GNAS. Έγινε διασύνδεση με παιδο-ενδοκρινολογικό τμήμα για παρακολούθηση.

Συμπεράσματα: Το γονίδιο GNAS εμφανίζει γονεϊκή αποτύπωση. Όταν η παραλλαγή εντοπίζεται στο μητρικό αλλήλιο, όπως στη δική μας περίπτωση, αναμένεται φαινότυπος ψευδοϋποραθυρεοειδισμού Ia. Η ανίχνευση της παραλλαγής είναι σημαντική τόσο για τη πρόγνωση και τη σωστή παρακολούθηση του νεογνού όσο και για τη γενετική καθοδήγηση της οικογένειας.



ΑΑ14 «ΑΝΟΣΟΛΟΓΙΚΗ ΠΑΡΑΛΥΣΗ» ΣΕ ΝΕΟΓΝΟ ΜΕ ΣΥΓΓΕΝΗ CMV ΛΟΙΜΩΞΗ

Λ. Λιανού[1], Σ. Οικονομίδη[1], Ε. Παπαδοπούλου[1], Σ.Τάντου[2], Μ. Τζανουδάκη[2], Χρ. Πετροπούλου[1], Β. Σπούλου[3], Ε. Μπούζα[1]

1. Β' Μονάδα Εντατικής Νοσηλείας Νεογνών, Γ.Ν. Παίδων «Η Αγία Σοφία», Αθήνα
2. Τμήμα Ανοσολογίας-Ιστοσυμβατότητας, Ειδικό Κέντρο & Κέντρο Αναφοράς για Πρωτοπαθείς Ανοσοανεπάρκειες - Παιδιατρική Ανοσολογία, Γ.Ν. Παίδων «Η Αγία Σοφία», Αθήνα
3. Τμήμα Ειδικών Λοιμώξεων, Α' Πανεπιστημιακή Παιδιατρική Κλινική Γ.Ν. Παίδων «Η Αγία Σοφία», Αθήνα

Εισαγωγή-Σκοπός: Παρουσίαση πρόωρου νεογνού με θανατηφόρα συγγενή CMV λοίμωξη και ανοσολογική παράλυση σε έδαφος πιθανής ανοσοανεπάρκειας.

Παρουσίαση περιστατικού: Πρόκειται για άρρεν νεογνό που γεννήθηκε σε ηλικία κύησης 33+6 εβδομάδων, με βάρος γέννησης 1600gr, που διακομίσθηκε στη ΜΕΝΝ του Νοσοκομείου μας σε βαριά κλινική κατάσταση, λόγω προωρότητας, συγγενούς λοίμωξης από CMV και σοβαρής εγκεφαλικής αιμορραγίας. Ο προγεννητικός έλεγχος της μητέρας κατά την εγκυμοσύνη ήταν ενδεικτικός αναζωοπύρωσης παλαιάς CMV λοίμωξης. Το νεογνό ετέθη σε μηχανικό αερισμό λίγο μετά την γέννηση, έλαβε 2 δόσεις επιφανειοδραστικού παράγοντα και αγωγή με γανκυκλοβίρη και αμπικιλλίνη-γενταμικίνη. Λόγω εκσεσημασμένης θρομβοπενίας, αναιμίας και ουδετεροπενίας, έλαβε πολλαπλές μεταγγίσεις παραγόντων αίματος και αιμοποιητικό αυξητικό παράγοντα G-CSF. Επίσης, λόγω μη κλινικοεργαστηριακής βελτίωσης, η αντιική αγωγή τροποποιήθηκε σε φοσκαρνέτη, παρά το γεγονός ότι δεν ανιχνεύτηκαν μεταλλάξεις αντοχής στην γασυκλοβίρη. Η μη ανταπόκριση στην θεραπεία και η εμμένουσα πανκυτταροπενία έθεσαν την υποψία ανοσοανεπάρκειας. Στην κυτταρομετρία ροής περιφερικού αίματος παρατηρήθηκε οριακά ανιχνεύσιμο ποσοστό διέγερσης των Τ λεμφοκυττάρων, ενώ η σχέση παρθένων/μνημόνων βοηθητικών Τ λεμφοκυττάρων ήταν 90/10 με χαμηλή αναλογία TH1. Διαπιστώθηκε μη ανιχνεύσιμη ανταπόκριση πολλαπλασιασμού των λεμφοκυττάρων στη διέγερση με μιτογόνα και ειδικά αντιγόνα, ενώ στη διέγερση με υπεραντιγόνα ήταν φυσιολογική, εύρημα που υποδεικνύει πρόβλημα στον TCR υποδοχέα των Τ λεμφοκυττάρων. Προς αποκλεισμό πρωτοπαθούς ανοσοανεπάρκειας διενεργήθηκε γενετικός έλεγχος όλων των εξονίων του γονιδιώματος όπου δεν τεκμηριώθηκε υποκείμενη πρωτοπαθή ανοσοανεπάρκεια. Λόγω της έκτασης της εγκεφαλικής αιμορραγίας παρούσας από γέννηση και, της εξαιρετικά βαριάς κλινικής κατάστασης του νεογνού, αποφασίστηκε η μη νευροχειρουργική αντιμετώπιση. Το νεογνό, μη ανταποκρινόμενο στη φαρμακευτική αγωγή, κατέληξε 2 μηνες μετά τη γέννηση από σηψαιμία από εντεροκοκκο και αναπνευστική ανεπάρκεια σε έδαφος πνευμοθώρακα.

Συμπεράσματα: Η θανατηφόρα CMV λοίμωξη στα νεογνά λόγω ανοσοπάρεσης είναι εξαιρετικά σπάνια ειδικά στις περιπτώσεις που πρακαλείται από αναζωοπύρωση παρελθούσας λοίμωξης στην έγκυο και πιθανά υποκρύπτει υποκείμενη ανοσοανεπάρκεια.

ΑΑ15 ΒΡΕΦΟΣ ΜΕ ΧΡΟΝΙΑ ΝΕΦΡΙΚΗ ΑΝΕΠΑΡΚΕΙΑ ΣΕ ΕΔΑΦΟΣ ΠΕΡΙΓΕΝΝΗΤΙΚΗΣ ΥΠΟΧΙΑΣ

Ι. Κοντογιάννη[1], Ε. Καλογιάννη[1], Π. Τρίκα[1], Κ. Στεφανίδης[2], Σ. Λεοντιάδη[1], Γ. Μαυρογεώργος[1]
1. Μονάδα Εντατικής Νοσηλείας Νεογνών, Νοσοκομείο ΜΗΤΕΡΑ, Αθήνα
2. Τμήμα Παιδονεφρολογίας, Νοσοκομείο ΜΗΤΕΡΑ, Αθήνα

ΕΙΣΑΓΩΓΗ: Η χρόνια νεφρική ανεπάρκεια συναντάται πολύ σπάνια στη βρεφική ηλικία με συχνότητα 0.31 περιπτώσεις/106 ετησίως σε παιδιά κάτω των 2 ετών. Τα αίτια της είναι συνήθως συγγενή (π.χ. αποφρακτική ουροπάθεια, σοβαρή αμφοτερόπλευρη κυστεοουρητηρική παλινδρόμηση).

ΣΚΟΠΟΣ: Η περιγραφή περίπτωσης αγοριού που γεννήθηκε στις 30 εβδομάδες με ενδομήτρια καθυστέρηση της ανάπτυξης και βάρος γέννησης 1030 γραμμάρια, από μητέρα με χειρουργηθείσα συγγενή καρδιοπάθεια προ 20ετίας που υπέστη ανακοπή κατ' οίκον 40 λεπτά πριν την περιθανάτια καισαρική τομή, και σταδιακά εγκατέστησε χρόνια νεφρική ανεπάρκεια.

ΥΛΙΚΑ ΚΑΙ ΜΕΘΟΔΟΙ: Αναδρομική μελέτη του ιστορικού νοσηλείας του νεογνού.

ΑΠΟΤΕΛΕΣΜΑΤΑ: Το νεογνό παρουσίασε οξεία νεφρική βλάβη μετά τη γέννηση, απότοκο της παρατεταμένης περιγεννητικής υποξίας (μέγιστη τιμή ουρίας 336 mg/dl, κρεατινίνη 4.6 mg/dl) που αρχικά αντιμετωπίστηκε συντηρητικά (αυστηρό ισοζύγιο υγρών, αλβουμίνη, φουροσεμίδη, ινότροπα, διόρθωση ηλεκτρολυτικών διαταραχών) αλλά την 36η ημέρα ζωής χρειάστηκε περιτοναϊκή κάθαρση με καλή ανταπόκριση. Επιπρόσθετα εμφάνισε αναιμία χρονίας νόσου για την οποία χορηγήθηκε ερυθροποιητίνη και σημαντική εξωμήτρια καθυστέρηση της ανάπτυξης, παρά την επαρκή θερμιδική κάλυψη συνεπεία της χρόνιας νεφρικής ανεπάρκειας. Προκαλεί εντύπωση ότι το νεογνό παρά το παρατεταμένο, περιγεννητικό, υποξικό συμβάν δεν παρουσίασε εγκεφαλοπάθεια μετά τη γέννηση. Η μαγνητική τομογραφία εγκεφάλου ανέδειξε βασικά γάγγλια και λευκή ουσία, χωρίς παθολογικό σήμα. Οι ωτακουστικές εκπομπές και τα αυτόματα προκλητά δυναμικά ήταν αρνητικά αμφοτερόπλευρα.

ΣΥΜΠΕΡΑΣΜΑΤΑ: Η αντιμετώπιση της χρόνιας νεφρικής ανεπάρκειας και ιδιαίτερα στα πολύ πρόωρα νεογνά αποτελεί πρόκληση για το νεογνολόγο, καθότι ο περιορισμός της προσλαμβανόμενης πρωτεΐνης έχει αντίκτυπο στον αναπτυσσόμενο εγκέφαλο. Η εισαγωγή περιτοναϊκού καθετήρα σε νεογνά 1000γρ είναι εφικτή και αποτελεσματική. Η φροντίδα των νεογνών αυτών απαιτεί συστηματική παρακολούθηση από διεπιστημονική ομάδα και εκπαίδευση της οικογένειας, ώστε να μπορέσει να ανταποκριθεί στις μακροχρόνιες και σύνθετες ανάγκες τους.

ΑΑ16 ΕΜΒΡΥΪΚΟ ΟΥΡΙΝΩΜΑ ΜΕ ΝΕΦΡΟΠΡΟΣΤΑΤΕΥΤΙΚΟ ΡΟΛΟ ΣΕ ΝΕΟΓΝΟ ΜΕ ΒΑΛΒΙΔΕΣ ΟΠΙΣΘΙΑΣ ΟΥΡΗΘΡΑΣ

Α. Παυλάκη[1], Μ. Σεϊρανίδου[1], Χ. Καρτσιούνης[1], Ε. Παπαϊωάννου[1], Ι. Κώτσιος[1], Μ. Στέρπη[1]

1. Νεογνολογικό Τμήμα, Μονάδα Εντατικής Νοσηλείας Νεογνών ΕΣΥ, Γ.Ν.Θ. «Ιπποκράτειο»

Εισαγωγή – Σκοπός: Η αυτόματη ρήξη των νεφρικών καλύκων με εξαγγείωση ούρων είναι μια σπάνια ουρολογική επιπλοκή στην περιγεννητική περίοδο που μπορεί να οδηγήσει σε σχηματισμό ουρινώματος με ή χωρίς ασκίτη. Ενώ η αιτιολογία της ρήξης των νεφρικών καλύκων δεν είναι αποσαφηνισμένη, συνδέεται στενά με την ύπαρξη συγγενών αποφρακτικών ουροπαθειών, όπως η απόφραξη της ουρητηροπυελικής συμβολής και οι βαλβίδες οπίσθιας ουρήθρας. Η εξαγγείωση των ούρων μπορεί να ελαττώσει την ενδονεφρική πίεση, αντιπροσωπεύοντας ένα είδος αυτοπροστασίας για τον αναπτυσσόμενο εμβρυϊκό νεφρό. Σκοπός η παρουσίαση περιστατικού με προγεννητική διάγνωση αμφοτερόπλευρης υδρονέφρωσης και ουρινώματος – ασκίτη.

Υλικό/Μέθοδος/Αποτελέσματα: Σε 35χρονη πρωτοτόκο μητέρα διαπιστώθηκε στο υπερηχογράφημα ανάπτυξης ολιγάμνιο, υδρονέφρωση άμφω και πιθανή στένωση ουρήθρας. Σε επαναληπτικό υπερηχογράφημα στις 35wk+4d περιγράφηκε συλλογή υγρού ενδοκοιλιακά διάχυτα χωρίς να μπορεί να αναγνωριστεί ο αριστερός νεφρός και λόγω πιθανής ρήξης νεφρού – ουρινώματος πραγματοποιήθηκε καισαρική τομή. Το νεογνό γεννήθηκε με έντονη διάταση κοιλίας και υδροκήλη άμφω. Στο υπερηχογράφημα κοιλίας την πρώτη ημέρα ζωής ανευρέθη υδρονέφρωση άμφω, διάταση ουρητήρων άμφω, ευμεγέθης υποκάψια περινεφρική συλλογή αριστερού νεφρού (ουρίνωμα διαστάσεων: 7,1 x 6,1 x 4,1 cm) και διάταση οπίσθιας ουρήθρας. Τοποθετήθηκε άμεσα αντί ουροκαθετήρα καθετήρας ομφαλικών αγγείων διαμέτρου 3,5F. Με τη σταδιακή αύξηση της διούρησης η κλινική εικόνα (μετεωρισμός κοιλίας) βελτιώθηκε από το δεύτερο 24ωρο ζωής. Οι διαστάσεις του ουρινώματος στο υπερηχογράφημα μειώθηκαν σημαντικά από την 6η ημέρα ζωής.

Η MRI κοιλίας που πραγματοποιήθηκε την 20η ημέρα ζωής επιβεβαίωσε τα υπερηχογραφικά ευρήματα. Το νεογνό εξήλθε την 22η ημέρα ζωής με folley και τέθηκε σε συστηματική παρακολούθηση στο παιδοχειρουργικό τμήμα. Η κυστεογραφία επιβεβαίωσε τη διάγνωση των βαλβίδων οπίσθιας ουρήθρας και της κυστεοουρητηρικής παλινδρόμησης. Η χειρουργική αποκατάσταση πραγματοποιήθηκε τον τρίτο μήνα ζωής.

Συμπεράσματα: Πολυκεντρικές μελέτες επιβεβαιώνουν ότι η ύπαρξη προγεννητικού ουρινώματος σε νεογνά με βαλβίδες οπίσθιας ουρήθρας όχι μόνο δεν επιδεινώνει την έκβασή τους αλλά μειώνει τα ποσοστά χρόνιας νεφρικής νόσου και ανάγκης θεραπείας υποκατάστασης.

AA17 HUMAN BREAST MILK MiRNAs: IS MATERNAL OBESITY AFFECTING BREASTFEEDING CHILDREN IN OBESITY DEVELOPMENT?

M. Chondrogianni[1,3,4], M. Lithoxopoulou[1,4], A Lampropoulos[2,4], A Ververi[3]

1. 2nd Department of Neonatology & NICU Papageorgiou Hospital
2. Department of genetics, Papageorgiou Hospital
3. Department of genetics for rare diseases, Papageorgiou General Hospital
4. Medical School, Aristotle University of Thessaloniki

Human breast milk is already known for its benefits, in summary such as the fact that is the ideal source of infant nutrition, with varied consistency, including bio-active components and decreased development of chronic diseases. Obesity is, among others, a major health condition whose consequences spread in later life as well, making its prevention vital. Research has linked breastfeeding to protective effects against childhood obesity, defined as the accumulation of excessive body fat in children. Maternal lifestyle factors, such as diet, exercise, and eventually overweight or obesity, are likely to epigenetically influence lactating childrens' growth and obesity development. The aim of this review is to investigate the hypothesis that miRNA content in breast milk might be influenced by maternal obesity, eventually affecting obesity development in the offspring.
This systematic review was in line with the guidelines of the PRISMA 2020 statement, including observational (cohort) studies that meet the inclusion standards and compare or make clear the difference in the expression of miRNAs in Overweight/Obese lactating mothers. Finally, associate this to the obesity development or adipogenesis-related pathway in the offspring.
The studies in general compared the expression of miRNA content between normal weight and overweight or obese mothers and also correlated the outcomes with the possibility of obesity development in lactating children.

According to them, breast milk contains a large number of miRNAs. Studies using sequencing techniques identify some of them, while others involve pre-selected miRNAs that are abundantly expressed in breast milk and participate in adipogenesis. The most common miRNAs are miR-148a, miR-30 family, and miR-let7 family, with miR-30b and miR-let7a among the most discussed in the included studies. The major outcome indicated that miRNA consistency is dynamically modified through lactation period. MiR-148a indicates a protecting role of obesity in infants and eventually type 2 diabetes, making miR-148a seems a crucial predictor of infant growth and gaining fat during infancy. Apart from that, the correlation between miR-30b and pre-pregnancy BMI, shows that as the maternal BMI increases, it leads to metabolic obesity-related problems, as well as higher risk of obesity development and other co-morbidities. Additionally, its association with weight gain during pregnancy may indicate a protective mechanism that guarantees sufficient intake of energy and enhancement of healthy fat tissue growth. Based on this, exposure to high levels of miR-30b may act along with fat mass increase in infants. Finally, the results indicate a crucial role of miR-let7a in deciding whether an infant will become obese.

Eventually, even though many separate miRNAs may be involved in infant development, the overall miRNA profile remains stable. These highlight the significance of maternal balanced nutrition and health during the lactation period.

AA18 ΕΝΔΟΚΡΑΝΙΑ ΕΝΤΟΠΙΣΗ ΑΙΜΑΓΓΕΙΩΜΑΤΟΣ ΒΡΕΦΙΚΗΣ ΗΛΙΚΙΑΣ

Φ. Ράπτη[1], Λ. Λιανού[1], Σ. Οικονομίδη[1], Γ. Παυλούς[1], Ε. Ασημακοπούλου[1], Δ. Παναγόπουλος[2], Α. Κουτρούμπα[1], Ε. Μπούζα[1]

1. Β΄ ΜΕΝΝ, Γ.Ν. Παίδων «Η Αγία Σοφία», Αθήνα
2. Νευροχειρουργική κλινική, Γ.Ν. Παίδων «Η Αγία Σοφία», Αθήνα

Εισαγωγή: Το βρεφικό αιμαγγείωμα είναι ένας συχνός καλοήθης όγκος της παιδικής ηλικίας με ποικίλες εντοπίσεις. Ωστόσο η ενδοκράνια εντόπιση είναι εξαιρετικά σπάνια με συχνότητα 0,1%.

Σκοπός: Παρουσίαση ενδιαφέροντος περιστατικού πρόωρου βρέφους με ενδοκράνιο αιμαγγείωμα με νευρολογική σημειολογία.

Παρουσίαση περιστατικού: Πρόκειται για πρόωρο θήλυ νεογνό που γεννήθηκε με επείγουσα καισαρική λόγω κολπικής αιμόρροιας και επιπωματικού διεισδυτικού πλακούντα σε ηλικία κύησης 30+6 εβδομάδων, με βάρος γέννησης 1675gr. Το νεογνό παρουσίασε σύνδρομο αναπνευστικής δυσχέρειας, διασωληνώθηκε και έλαβε επιφανειοδραστικό παράγοντα.

Αποδεσμεύτηκε πλήρως από το Ο2 την 9η ημέρα ζωής. Από το κεντρικό νευρικό σύστημα παρουσίασε αυξημένη ηχογένεια περικοιλιακά άμφω από το πρώτο υπερηχογράφημα εγκεφάλου την 3η ημέρα ζωής, η οποία παρέμεινε και στα επόμενα υπερηχογραφήματα μετά τις 7-14 ημέρες ζωής, ενώ στο υπερηχογράφημα την 33η ημέρα ζωής ελέγχθηκε μικρή περιοχή κύστεων περικοιλιακής λευκομαλάκυνσης αριστερά βρεγματικά. Στην MRI εγκεφάλου τελειόμηνης ωριμότητας διαπιστώθηκε εξωπαρεγχυματική ενδοκράνια αλλοίωση εξορμόμενη από την σκληρά μήνιγγα στο επίπεδο οπισθίως και άνω του ΔΕ οφθαλμικού κόγχου διαστάσεων 1x 0,5 x 0,65 εκατοστών.Τα απεικονιστικά αυτά ευρήματα παρέμειναν χωρίς διαφοροποίηση και σε επαναληπτική MRI που διενεργήθηκε 2 μήνες αργότερα. Με την υποψία πιθανού μηνιγγιώματος καθώς και λόγω της εμφάνισης κάθετου νυσταγμού, το βρέφος οδηγήθηκε στο χειρουργείο σε διορθωμένη ηλικία 3,5 μηνών προς αφαίρεση αυτού. Η ιστολογική ωστόσο εξέταση της βλάβης ανέδειξε ανοσομορφολογικούς χαρακτήρες συμβατούς με αιμαγγείωμα βρεφικής ηλικίας. Το βρέφος συνεχίζει παρακολούθηση στο νεογνολογικό εξωτερικό ιατρείο και ακολουθεί τακτικό πρόγραμμα φυσιοθεραπείας. Εμφανίζει κορμική υποτονία με υπερτονία άκρων (υπερέχουσα δεξιά) .Παράλληλα βρίσκεται υπό τακτική νευρολογική παρακολούθηση λόγω του κάθετου νυσταγμού που εμφάνισε προ του χειρουργείου.

Συμπεράσματα: Το βρεφικό αιμαγγείωμα είναι μια καλοήθης κατάσταση που θα πρέπει να συμπεριλαμβάνεται στη διαφορική διάγνωση των ενδοκράνιων βλαβών κατά τη διάρκεια της βρεφικής ηλικίας. Η εμφάνιση νευρολογικής σημειολογίας αποτελεί ένδειξη χειρουργικής αντιμετώπισης.

ΑΑ19 ΥΠΟΟΓΚΑΙΜΙΚΗ ΚΑΤΑΠΛΗΞΙΑ ΚΑΙ ΟΞΕΙΑ ΝΕΦΡΙΚΗ ΑΝΕΠΑΡΚΕΙΑ ΣΕ ΝΕΟΓΝΟ ΜΕ ΕΜΒΡΥΟΜΗΤΡΙΚΗ ΜΕΤΑΓΓΙΣΗ ΚΑΙ ΡΗΞΗ ΣΠΛΗΝΟΣ

Ε. Παπαδοπούλου[1], Λ. Λιανού[1], **Κ. Βουτσαδάκη[1]**, Α. Μουμουλέτσα[1], Ν. Στεργίου[2], Ν. Χριστόπουλος[3], Χ. Πετροπούλου[1], Ε. Μπούζα[1]

1. Β΄ Μονάδα Εντατικής Νοσηλείας Νεογνών, Γ.Ν. Παίδων «Η Αγία Σοφία», Αθήνα
2. Ειδική Μονάδα Παιδιατρικής Νεφρολογίας Α΄ Παιδιατρικής Κλινικής Πανεπιστημίου Αθηνών, Γ.Ν. Παίδων «Η Αγία Σοφία», Αθήνα
3. Χειρουργική Κλινική, Γ.Ν. Παίδων «Η Αγία Σοφία», Αθήνα

Εισαγωγή-Σκοπός: Παρουσίαση τελειόμηνου νεογνού με υποογκαιμική καταπληξία, εκσεσημασμένη αναιμία και οξεία νεφρική ανεπάρκεια, ως επιπλοκή ρήξης σπληνός.



Παρουσίαση Περιστατικού: Πρόκειται για θήλυ νεογνό που γεννήθηκε με επείγουσα καισαρική τομή λόγω ελαττωμένων εμβρυϊκών κινήσεων και αλλοίωσης παλμών σε ηλικία κύησης 38+3 εβδομάδων και βάρος γέννησης 2750gr. Το νεογνό διασωληνώθηκε λίγο μετά τον τοκετό λόγω ταχύπνοιας-γογγυσμού. Είχε εκσεσημασμένη ωχρότητα και αναιμία με κακή περιφερική κυκλοφορία και ελαττωμένη συσταλτικότητα της αριστερής κοιλίας. Χρειάστηκε να λάβει συμπυκνωμένα ερυθρά αιμοσφαίρια και ινότροπα ως επί υποογκαιμικής καταπληξίας. Τέθηκε υποψία πιθανής εμβρυομητρικής μετάγγισης και διενεργήθηκε η δοκιμασία Kleihauer-Betke, η οποία ήταν θετική. Από την 18η ώρα ζωής παρουσίασε ανουρία με διάταση κοιλίας και τέθηκε σε αγωγή με στάγδην φουροσεμίδη. Το νεογνό λόγω εμμένουσας αναιμίας, χρειάστηκε να λάβει συνολικά τέσσερις μεταγγίσεις συμπυκνωμένων ερυθρών αιμοσφαιρίων. Το υπερηχογράφημα κοιλίας ανέδειξε νεφρούς με διαστάσεις περί των ανωτέρων φυσιολογικών ορίων, με αυξημένη ηχογένεια του παρεγχύματος, καθώς και σημαντική ποσότητα ελεύθερου υγρού περισπληνικά, περιηπατικά και στο δουγλάσειο. Διακομίσθηκε στην MENN του νοσοκομείου μας σε βαριά κλινική κατάσταση, λόγω ανουρίας για περαιτέρω αντιμετώπιση. Το νεογνό οδηγήθηκε στο χειρουργείο για την τοποθέτηση ενδοπεριτοναϊκού καθετήρα Tenckhoff. Διεγχειρητικά διαπιστώθηκε αιμοπεριτόναιο, λόγω ρήξης σπληνός και διενεργήθηκε σπληνεκτομή. Δεδομένης της αδυναμίας τοποθέτησης ενδοπεριτοναϊκού καθετήρα Tenckhoff, η τοποθέτηση του οποίου κρίθηκε επισφαλής, το νεογνό ετέθη σε συνεχή αιμοδιήθηση (ContinuousVeno-VenousHemodiafiltration-CVVHD) προς αντιμετώπιση της οξείας νεφρικής ανεπάρκειας με ανουρία. Το νεογνό εξήλθε σε ηλικία 4 μηνών υπό τακτική παρακολούθηση από παιδονεφρολόγους.

Συμπεράσματα: Η ατραυματική ρήξη σπληνός σε νεογνό με συνοδό εμβρυομητρική μετάγγιση είναι εξαιρετικά σπάνια, και σύμφωνα με τα έως τώρα βιβλιογραφικά δεδομένα δεν έχει αναφερθεί. Τα συμπτώματα είναι μη ειδικά και μπορεί να καθυστερήσουν την διάγνωση. Σε παρουσία σοβαρής και εμμένουσας αναιμίας με ωχρότητα και κοιλιακή διάταση, θα πρέπει να τίθεται η υποψία της νόσου, δεδομένου ότι μπορεί να εξελιχθεί σε απειλητική για τη ζωή κατάσταση.

ΑΑ20 ΔΙΑΤΑΡΑΧΕΣ ΣΙΤΙΣΗΣ ΣΕ ΠΡΟΩΡΟ ΝΕΟΓΝΟ

Μ. Σεϊρανίδου[1], Α. Μαρτινοπούλου[1], Χ. Καρτσιούνης[1], Γ. Τετζιρίδης[1], Δ. Τσιαντούκα[1], Μ. Στέρπη[1]

1. Νεογνολογικό Τμήμα, Μονάδα Εντατικής Νοσηλείας Νεογνών, Γ.Ν.Θ. «Ιπποκράτειο»

Εισαγωγή - Σκοπός: Είναι γνωστό ότι τα πρόωρα νεογνά έχουν ανάγκη μακροχρόνιας φροντίδας και περίθαλψης. Τα σιτιστικά προβλήματα σε αυτόν τον ευάλωτο πληθυσμό συμβάλλουν στην παρατεταμένη παραμονή τους στη ΜΕΝΝ. Τα πρόωρα, ειδικά εκείνα διάρκειας κύησης < 32 εβδομάδων με βρογχοπνευμονική δυσπλασία, νεκρωτική εντεροκολίτιδα, εγκεφαλικές βλάβες και χειρουργικές επεμβάσεις έχουν περιορισμένη ικανότητα εντερικής σίτισης.

Υλικό - Μέθοδος: Αναφερόμαστε στην περίπτωση πρόωρου άρρεν νεογνού που γεννήθηκε με φυσιολογικό τοκετό στις 28 εβδομάδες κύησης με βάρος γέννησης 850 γραμμάρια. Διασωληνώθηκε και παρέμεινε σε μηχανικό αερισμό σχεδόν για 2 μήνες. Την 23η ημέρα ζωής το νεογνό παρουσίασε διάτρηση λεπτού εντέρου και αντιμετωπίστηκε με εντερεκτομή. Κατά τη νοσηλεία του στη ΜΕΝΝ δεν σιτίστηκε με μητρικό γάλα. Η εντερική σίτιση με ρινογαστρικό καθετήρα συνεχίστηκε για σχεδόν 3 μήνες με ανεπιτυχείς προσπάθειες σίτισής του με biberon. Λόγω επεισοδίων σπασμών έλαβε λεβετιρακετάμη. Το ηλεκτροεγκεφαλογράφημα και τα ακουστικά προκλητά δυναμικά ήταν φυσιολογικά. Από τη μαγνητική τομογραφία εγκεφάλου διαπιστώθηκε περικοιλιακή λευκομαλάκυνση. Τα αντανακλαστικά θηλασμού και κατάποσης παρουσίασαν σταδιακή επιδείνωση παρά τη λογοθεραπεία και τη φυσιοθεραπεία.

Αποτελέσματα: Το νεογνό σε ηλικία 4 μηνών ήταν σε πλήρη εντερική σίτιση με formula χωρίς ικανότητα σίτισης με biberon. Ενώ με τη συστηματική φυσιοθεραπεία και λογοθεραπεία από την ηλικία των 6 μηνών σιτίζεται ικανοποιητικά με biberon.

Συμπεράσματα: Τα πρόωρα είναι επιρρεπή σε υψηλά ποσοστά ανοξικής εγκεφαλοπάθειας με αυξημένη συχνότητα εγκεφαλικής παράλυσης, που συχνά εκδηλώνεται ως δυσφαγία. Ως συνέπεια νεογνικής εγκεφαλοπάθειας υπάρχει βλάβη της μετάδοσης των σημάτων μεταξύ νευρώνων όπου μπορεί να οδηγήσει σε προβλήματα θηλασμού και κατάποσης. Αναδεικνύεται ότι διεπιστημονική προσέγγιση στη ΜΕΝΝ είναι εξαιρετικά σημαντική για την θετική έκβαση των πρόωρων με σιτιστικά προβλήματα.

ΑΑ21 ΕΚΣΕΣΗΜΑΣΜΕΝΗ ΘΡΟΜΒΟΚΥΤΤΑΡΩΣΗ ΣΤΑ ΠΛΑΙΣΙΑ ΠΑΡΟΔΙΚΗΣ ΠΑΘΟΛΟΓΙΚΗΣ ΜΥΕΛΟΠΟΙΗΣΗΣ ΣΕ ΝΕΟΓΝΟ ΜΕ ΣΥΝΔΡΟΜΟ DOWN: ΜΕΛΕΤΗ ΠΕΡΙΠΤΩΣΗΣ

Α. Λάππα[1], **Ε.Ι. Δημητρακοπούλου[1]**, Μ. Διαμαντοπούλου[1], Ι. Πετσάνη[1], Μ.Ι. Αποστόλου[1], Ε. Χαραχούσου[1], Γ. Αυγερινού[2], Κ. Κατέχη[1]

1. Α' Μονάδα Εντατικής Νοσηλείας Νεογνών, Γ.Ν. Παίδων «Η Αγία Σοφία»
2. Πανεπιστημιακή Ογκολογική Αιματολογική Μονάδα, Α' Πανεπιστημιακή Παιδιατρική Κλινική, Γ.Ν. Παίδων «Η Αγία Σοφία»

ΕΙΣΑΓΩΓΗ-ΣΚΟΠΟΣ: Η Παροδική Παθολογική Μυελοποίηση (Transient Abnormal Myelopoiesis/TAM) αποτελεί σπάνια διαταραχή της αιμοποίησης, που εμφανίζεται στο 10-15% των νεογνών με σύνδρομο Down και συνδυάζεται με μεταλλάξεις του γονιδίου GATA1. Χαρακτηρίζεται από παρουσία βλαστών στο περιφερικό αίμα, λευκοκυττάρωση, θρομβοπενία και σπανίως θρομβοκυττάρωση. Συνήθως, η νόσος αυτοπεριορίζεται. 10–20% των νεογνών με TAM θα αναπτύξουν οξεία μυελογενή λευχαιμία σχετιζόμενη με σύνδρομο Down (ML-DS) εντός των πρώτων 5 ετών ζωής. Παρουσιάζουμε την περίπτωση νεογνού με σύνδρομο Down και εικόνα TAM με χαρακτηριστική θρομβοκυττάρωση.

ΥΛΙΚΟ/ΜΕΘΟΔΟΣ: Πρόκειται για τελειόμηνο θήλυ νεογνό, χωρίς μαιευτική παρακολούθηση, που γεννήθηκε με καισαρική τομή λόγω αποκόλλησης πλακούντα, με βάρος γέννησης 2300 γρ. Λόγω υποψίας συγγενούς καρδιοπάθειας και μορφολογικών χαρακτηριστικών συμβατών με τρισωμία 21, μεταφέρθηκε στη μονάδα νεογνών μας για περαιτέρω διερεύνηση. Η αρχική διαγνωστική προσέγγιση περιέλαβε εργαστηριακό έλεγχο και υπερηχογράφημα καρδιάς, που ανέδειξε κοινή κολποκοιλιακή επικοινωνία.

ΑΠΟΤΕΛΕΣΜΑΤΑ: Ο αιματολογικός έλεγχος εισαγωγής ανέδειξε εκσεσημασμένη λευκοκυττάρωση (38.000/μL) και θρομβοκυττάρωση (2.278.000/μL), με παρουσία βλαστών μυελικής σειράς ~30%. Πραγματοποιήθηκε ανοσοφαινότυπος περιφερικού αίματος και μυελού των οστών, συμβατός με εκείνον παθολογικών κυττάρων μεγακαρυοβλαστικής σειράς, ενδεικτικός TAM. Ο μοριακός έλεγχος ανέδειξε την παθογόνο γενετική παραλλαγή GATA1 και ο καρυότυπος με ελεύθερη τρισωμία χρωμοσώματος 21 επιβεβαίωσε τη διάγνωση του συνδρόμου Down. Στον υπερηχογραφικό έλεγχο βρέθηκαν αυξημένες διαστάσεις ήπατος και φυσιολογικός σπλήνας. Λόγω προοδευτικής επιδείνωσης της θρομβοκυττάρωσης (έως 3.705.000/μL) και της λευκοκυττάρωσης (έως 40.720/μL) έλαβε αγωγή με υδροξυουρία και χαμηλή δόση κυταραβίνης. Παρουσίασε σταδιακή ανταπόκριση στην αγωγή έως αποκατάστασης των παθολογικών τιμών.

ΣΥΜΠΕΡΑΣΜΑΤΑ: Η ΤΑΜ μπορεί να εμφανιστεί με ασυνήθιστα αιματολογικά προφίλ, όπως σημαντική θρομβοκυττάρωση. Η έγκαιρη αναγνώριση και η κατάλληλη υποστηρικτική ή/και χημειοθεραπευτική αντιμετώπιση, σε επιλεγμένες περιπτώσεις όπως αυτή, είναι κρίσιμες για την αποφυγή επιπλοκών. Η μακροχρόνια παρακολούθηση κρίνεται απαραίτητη λόγω κινδύνου μετάπτωσης σε ML-DS.
Το συγκεκριμένο περιστατικό υπογραμμίζει τη σημασία της συστηματικής αιματολογικής διερεύνησης νεογνών με τρισωμία 21, ακόμη και σε απουσία σοβαρής συμπτωματολογίας.

ΑΑ22 ΕΓΚΕΦΑΛΙΚΑ ΑΠΟΣΤΗΜΑΤΑ ΑΠΟ SERRATIA MARCESCENS ΣΕ ΠΡΟΩΡΟ ΝΕΟΓΝΟ: ΠΑΡΟΥΣΙΑΣΗ ΠΕΡΙΣΤΑΤΙΚΟΥ

Α. Λάππα[1], **Π. Μαρκοπούλου[1]**, Μ. Διαμαντοπούλου[1], Μ.Ι. Αποστόλου[1], Κ. Ιωαννίδου[1], Ε. Γιατράκου[1], Κ. Καραχρήστου[1], Κ. Κατέχη[1]

1. Α' Μονάδα Εντατικής Νοσηλείας Νεογνών, Γ.Ν. Παίδων «Η Αγία Σοφία»

Εισαγωγή – Σκοπός: Τα εγκεφαλικά αποστήματα αποτελούν σπάνια επιπλοκή βακτηριακής σηψαιμίας ή λοίμωξης του κεντρικού νευρικού συστήματος στη νεογνική ηλικία. Η Serratia marcescens αποτελεί συχνό αιτιολογικό παράγοντα ενδονοσοκομειακών λοιμώξεων σε μονάδες εντατικής νοσηλείας νεογνών, με αυξημένη νοσηρότητα και θνητότητα. Παρουσιάζουμε την περίπτωση εγκεφαλικών αποστημάτων ως επιπλοκή σηψαιμίας από Serratia marcescens σε πρόωρο νεογνό.

Υλικό/Μέθοδος: Πρόκειται για πρόωρο θήλυ νεογνό, με διάρκεια κύησης 33+3 εβδομάδων και βάρος γέννησης 1865 γρ., γεννημένο με καισαρική τομή λόγω αποκόλλησης πλακούντα, νοσηλευόμενο από τη γέννηση με σύνδρομο αναπνευστικής δυσχέρειας, χωρίς ενδείξεις περιγεννητικής λοίμωξης. Την 6η ημέρα νοσηλείας παρουσίασε κλινική εικόνα λοίμωξης οπότε έγινε έναρξη εμπειρικής αντιβιοτικής αγωγής. Στην αιμοκαλλιέργεια απομονώθηκε Serratia marcescens, ενώ η καλλιέργεια ΕΝΥ ήταν στείρα. Η αντιβιοτική αγωγή τροποποιήθηκε σε μεροπενέμη και αμικασίνη, βάσει αντιβιογράμματος.

Αποτελέσματα: Παρότι αρχικά χωρίς παθολογικά ευρήματα στο υπερηχογράφημα εγκεφάλου, στον επανέλεγχο που ακολούθησε εντοπίστηκε υπερηχογενής εστιακή αλλοίωση διαστάσεων 2,3 x 1,45 εκ. Περαιτέρω απεικόνιση με MRI εγκεφάλου ανέδειξε δύο βλάβες ετερογενούς παθολογικού σήματος, στη λευκή ουσία του αριστερού μετωπιαίου λοβού (διαστάσεων 1,3 x 1,7 x 1,2 εκ.) και του αριστερού κροταφικού λοβού (μέγιστης διαμέτρου 6 χιλ.), συμβατές με αλλοιώσεις φλεγμονώδους αιτιολογίας με παρουσία νεκρωτικών στοιχείων, ενδεικτικές εγκεφαλικών αποστημάτων.



Το νεογνό έλαβε αντιβιοτική αγωγή για 8 εβδομάδες, με κλινική βελτίωση και πτώση των δεικτών φλεγμονής. Οι απεικονιστικοί επανέλεγχοι ανέδειξαν σταδιακή υποχώρηση των ευρημάτων, χωρίς εικόνα ενεργής αποστηματικής κοιλότητας/φλεγμονής μετά το πέρας της αντιβιοτικής αγωγής. Το νεογνό παρέμεινε χωρίς νευρολογική σημειολογία και δε χρειάσθηκε νευροχειρουργική παρέμβαση.

Συμπεράσματα: Στις νεογνικές λοιμώξεις από Serratia marcescens απαιτείται υψηλή κλινική υποψία για την παρουσία εγκεφαλικών αποστημάτων, ακόμη και σε απουσία σημείων μηνιγγίτιδας. Το περιστατικό αναδεικνύει τη σημασία της διενέργειας επαναλαμβανόμενου νευροαπεικονιστικού ελέγχου σε αυτά τα νεογνά, με στόχο την έγκαιρη διάγνωση, την ταχύτερη έναρξη κατάλληλης θεραπείας και τη βελτίωση της πρόγνωσης.

ΑΑ23 ΑΤΡΗΣΙΑ ΟΙΣΟΦΑΓΟΥ ΜΕ ΤΡΑΧΕΙΟ-ΟΙΣΟΦΑΓΙΚΟ ΣΥΡΙΓΓΙΟ ΚΑΙ ΣΥΝΟΔΟ ΑΤΡΗΣΙΑ ΔΩΔΕΚΑΔΑΚΤΥΛΟΥ ΣΕ ΠΡΟΩΡΟ ΝΕΟΓΝΟ: ΠΑΡΟΥΣΙΑΣΗ ΠΕΡΙΣΤΑΤΙΚΟΥ

Μ.Ι. Αποστόλου[1], Μ. Διαμαντοπούλου[1], Π. Μαρκοπούλου[1], Α. Λάππα[1], Ε.Ι. Δημητρακοπούλου[1], Ε. Χαραχούσου[1], Α. Μουτάφη[1], Κ. Κατέχη[1]

1. Α' Μονάδα Εντατικής Νοσηλείας Νεογνών, Γ.Ν. Παίδων «Η Αγία Σοφία»

ΕΙΣΑΓΩΓΗ-ΣΚΟΠΟΣ: Η ατρησία οισοφάγου με τραχειοοισοφαγικό συρίγγιο και η ατρησία δωδεκαδακτύλου αποτελούν σοβαρές συγγενείς ανωμαλίες που παρατηρούνται, συνήθως, μεμονωμένα. Η συνύπαρξη των δύο αυτών ανωμαλιών είναι αρκετά σπάνια και αφορά το 2% των περιστατικών. Αποτελεί πρόκληση η διαχείριση ενός τέτοιου περιστατικού και η στρατηγική της χειρουργικής του αποκατάστασης.

ΥΛΙΚΟ/ΜΕΘΟΔΟΣ: Πρόκειται για άρρεν νεογνό, που γεννήθηκε με καισαρική τομή σε ηλικία κύησης 33+5 εβδομάδων και βάρος γέννησης 2265 γρ. Από τον προγεννητικό έλεγχο περιγραφόταν εικόνα «διπλής φυσαλίδας» και πολυάμνιο. Λόγω αναπνευστικής δυσχέρειας μετά τη γέννηση, διασωληνώθηκε και τέθηκε σε μηχανικό αερισμό. Στην ακτινογραφία απεικονίστηκε εικόνα «διπλής φυσαλίδας» και αναδίπλωσης του ρινογαστρικού καθετήρα, ενδείξεις που οδήγησαν στην υποψία συνύπαρξης ατρησίας οισοφάγου με τραχειοοισοφαγικό συρίγγιο και ατρησίας δωδεκαδακτύλου. Η διάγνωση επιβεβαιώθηκε με διάβαση ανώτερου πεπτικού.

ΑΠΟΤΕΛΕΣΜΑΤΑ: Το νεογνό υποβλήθηκε σε χειρουργική αποκατάσταση της ατρησίας του δωδεκαδακτύλου τη 2η ημέρα ζωής. Την 6η μέρα ζωής, λόγω έντονου μετεωρισμού κοιλίας και διάτασης στομάχου, τοποθετήθηκε γαστροστομία. Έπειτα από επαναληπτική διάβαση ανώτερου πεπτικού, αποφασίστηκε η αποκατάσταση της ατρησίας οισοφάγου και η σύγκλειση του τραχειοοισοφαγικού συριγγίου σε δεύτερο χρόνο. Έγινε έναρξη εντερικής σίτισης μέσω γαστροστομίας την 63η ημέρα ζωής και από του στόματος την 68η . Σε πλήρη εντερική σίτιση από την 72η ημέρα ζωής, καλά ανεκτή. Η γαστροστομία αφαιρέθηκε την 78η ημέρα ζωής. Παρουσίασε περιοδική εκροή γάλακτος από τη θέση της γαστροστομίας, η οποία έκλεισε κατά δεύτερο σκοπό.

ΣΥΜΠΕΡΑΣΜΑΤΑ: Η συνύπαρξη ατρησίας οισοφάγου με τραχειοοισοφαγικό συρίγγιο και ατρησίας δωδεκαδακτύλου αποτελεί μια σπάνια και πολύπλοκη ανωμαλία. Η χειρουργική αποκατάσταση των ανωμαλιών αυτών σε ένα χρόνο αποτελεί τη θεραπεία εκλογής. Όμως, η μεγάλη διάρκεια της επέμβασης υπό γενική αναισθησία και η μικρή ηλικία του νεογνού ενέχουν σοβαρούς κινδύνους. Η θεραπευτική προσέγγιση εξατομικεύεται, τόσο με βάση την κλινική εικόνα του νεογνού όσο και με τις δυνατότητες του θεραπευτικού κέντρου.

ΑΑ24 ΝΕΟΓΝΟ ΜΕ ΥΠΟΤΟΝΙΑ- PRADER WILLI

Β. Μαντέλλου[1], Α. Πλακιά[1], Α. Αυγέρη[1], Α. Τσιντώνη[1], Θ. Δάσιος[1], Γ. Δημητρίου[1]

1. Μονάδα Εντατικής Νοσηλείας Νεογνών, Π.Γ.Ν. Πατρών

ΕΙΣΑΓΩΓΗ: Η διερεύνηση ενός υπότονου νεογνού αποτελεί πρόκληση για τον σύγχρονο νεογνολογό. Η υποτονία μπορεί να οφείλεται σε γενετικά και μη νοσήματα, με το 11% των περιπτώσεων να οφείλεται στο σύνδρομο Prader Willi.

ΣΚΟΠΟΣ: Περιγραφή περιστατικού νεογνικής υποτονίας με σύνδρομο Prader Willi με σκοπό την αύξηση της κλινικής υποψίας για την έγκαιρη διάγνωση.

ΥΛΙΚΟ-ΜΕΘΟΔΟΣ: Πρόκειται για νεογνό θήλυ, ΗΚ: 34+4 εβδομάδων γεννηθέν σε Ιδιωτικό Μαιευτήριο με καισαρική τομή λόγω προηγηθείσας καισαρικής τομής, πολυδραμνίου, πρόωρων συσπάσεων, εμβρυικής ταχυκαρδίας και αλλοιώσεων στο NST , ΒΓ: 1960 γρ, ΔΡΜ: άρρηκτο, ΑΥ: διαυγές, APGAR score: 6/8/8. Το νεογνό αμέσως μετά τη γέννηση εμφάνισε αναπνευστική δυσχέρεια, και διακομίστηκε στη ΜΕΝΝ ΠΓΝΠ.



ΑΠΟΤΕΛΕΣΜΑΤΑ: Κατά τη νοσηλεία του τέθηκε σε συγχρονισμένο μηχανικό αερισμό για ένα 24ωρο, σε διάχυτο οξυγόνο για 8 24ωρα και στη συνέχεια παρέμεινε εκτός αναπνευστικής υποστήριξης και αιμοδυναμικά σταθερό. Από τη γέννηση παρουσίαζε μειωμένη αυτόματη κινητικότητα, υποτονία της ωμικής ζώνης και κορμική υποτονία. Είχε παρούσες, μη ζωηρές αντιβαρικές κινήσεις, συμμετρικό αλλά ανώριμο Moro και δυσχερώς εκλυόμενα τενόντια αντανακλαστικά, ενώ έκανε καλές θηλαστικές και οφθαλμικές κινήσεις . Κατά τη διερεύνηση αποκλείστηκαν οι συγγενείς λοιμώξεις, η σήψη , ο υποθυρεοειδισμός, η υπογλυκαιμία , ενώ U/S και MRI εγκεφάλου δεν ανέδειξαν παθολογικά ευρήματα. Ακολούθησε στοχευμένος έλεγχος για σύνδρομο Prader Willi, SMA, καρυότυπος και Whole Genome Sequencing. Τα αποτελέσματα του γενετικού ελέγχου έθεσαν την διάγνωση του συνδρόμου Prader Willi με την παρουσία μητρικής μονογονεϊκής δισωμίας για το χρωμόσωμα 15. Το νεογνό έως την έξοδο του από τη ΜΕΝΝ δεν παρουσίασε βελτίωση της νευρολογικής του εικόνας και η νευρολογική εξέταση Hammersmith σε ΔΗΚ:40 εβδομάδων ήταν παθολογική.

ΣΥΜΠΕΡΑΣΜΑΤΑ: Η υποτονία αποτελεί το κύριο χαρακτηριστικό του συνδρόμου Prader Willi κατά την νεογνική ηλικία. Η κλινική υποψία του συνδρόμου πρέπει να τίθεται εξαρχής όταν αποκλείονται άλλα μη γενετικά αίτια, προκειμένου να διενεργηθεί ο ειδικός έλεγχος για τη διάγνωση του συνδρόμου.

ΑΑ25 ΝΕΟΓΝΟ ΜΕ ΔΥΣΧΕΡΕΙΑ ΣΙΤΙΣΗΣ

Β. Μαντέλλου[1], Μ. Βούρτση[1], Ε. Σκυλογιάννη[1], Σ. Τζίφας[1], Θ. Δάσιος[1], Γ. Δημητρίου[1]

1. Μονάδα Εντατικής Νοσηλείας Νεογνών, Π.Γ.Ν. Πατρών

ΕΙΣΑΓΩΓΗ: Ο εξόμφαλος ή ομφαλοκήλη αποτελεί ένα σπάνιο κεντρικό έλλειμα του κοιλιακού τοιχώματος του νεογνού στη βάση του ομφαλίου λώρου. Η έγκαιρη αναγνώριση ενός πολύ μικρού εξόμφαλου είναι σημαντική για την ορθή αντιμετώπιση από την κλίνη ανάνηψης.

ΣΚΟΠΟΣ: Περιγραφή περιστατικού με μικρό εξόμφαλο με σκοπό την αύξηση της κλινικής υποψίας και την άμεση παρέμβαση.

ΥΛΙΚΟ-ΜΕΘΟΔΟΣ: Πρόκειται για νεογνό θήλυ, ΗΚ: 34+3 εβδομάδων γεννηθέν με ΚΤ, ΒΓ: 2.510 gr, ΔΡΜ: άρρηκτο, ΑΥ: διαυγές, APGAR score: 9/10/10. Το νεογνό μεταφέρθηκε στη ΜΕΝΝ λόγω προωρότητας.

ΑΠΟΤΕΛΕΣΜΑΤΑ: Κατά τη νοσηλεία του παρέμεινε χωρίς αναπνευστική υποστήριξη και αιμοδυναμικά σταθερό, ενώ έγινε σταδιακή έναρξη σίτισης με γάλα πρώτης βρεφικής ηλικίας. Από το τρίτο 24ωρο ζωής παρατηρήθηκαν δυσχέρεια κατά τη σίτιση, ήπια διάταση της κοιλιάς και συχνές αναγωγές. Λόγω της κλινικής εικόνας έγινε διακοπή της σίτισης, ακτινογραφία κοιλίας, παδοχειρουργική εκτίμηση και παρακολούθηση του νεογνού. Ακολούθησε σταδιακή επανέναρξη σίτισης και επανεμφάνιση παρόμοιας κλινικής συμπτωματολογίας. Επιπρόσθετα, κατά την 8η ημέρα νοσηλείας παρατηρήθηκε εκροή καφεοειδούς υγρού από το ομφαλικό κολόβωμα οπότε και διακομίστηκε για περαιτέρω διερεύνηση από τους παιδοχειρουργούς. Κατά την παιδοχειρουργική εκτίμηση του νεογνού διαπιστώθηκε μικρός εξόμφαλος και μερική εντερική απόφραξη στη θέση που είχε τοποθετηθεί το κλίπ στο ομφαλικό κολόβωμα. Έγινε άμεση χειρουργική αντιμετώπιση και το νεογνό παρουσίασε ομαλή μετεγχειρητική πορεία. Έγινε έναρξη σίτισης κατά την έβδομη μετεγχειρητική ημέρα με γάλα εκτενώς υδρολυμένο σταδιακά αυξανόμενη, η οποία έγινε καλώς ανεκτή.

ΣΥΜΠΕΡΑΣΜΑΤΑ: Η διάγνωση ενός πολύ μικρού εξόμφαλου κατά τη γέννηση μπορεί να είναι δυσχερής λόγω του μικρού μεγέθους του ελλείματος. Η μη έγκαιρη διάγνωση του ενέχει τον κίνδυνο της ατυχηματικής παγίδευσης αυτού καθώς και της περιεχόμενης εντερικής έλικας κατά την σύσφιξη του ομφαλίου λώρου με κλιπ.

ΑΑ26 ΥΠΟΝΑΤΡΙΑΙΜΙΑ ΩΣ ΚΥΡΙΟ ΕΥΡΗΜΑ ΣΕ ΝΕΟΓΝΟ ΜΕ ΚΥΣΤΙΚΗ ΙΝΩΣΗ: ΠΑΡΟΥΣΙΑΣΗ ΠΕΡΙΣΤΑΤΙΚΟΥ

Θ. Σπηλιωτοπούλου[1], **Μ.Ι. Αποστόλου[1]**, Ε.Ι. Δημητρακοπούλου[1], Μ. Διαμαντοπούλου[1], Κ. Ιωαννίδου[1], Α. Λάππα[1], Ε. Χαραχούσου[1], Κ. Κατέχη[1]

1. Α΄ Μονάδα Εντατικής Νοσηλείας Νεογνών, Γ.Ν. Παίδων «Η Αγία Σοφία»

Εισαγωγή-σκοπός: Η Κυστική Ίνωση αποτελεί τη συχνότερη μονογονιδιακή νόσο. Στη νεογνική ηλικία οι πρώτες εκδηλώσεις αφορούν κυρίως στο γαστρεντερικό σύστημα (ειλεός εκ μηκωνίου, διάτρηση εντέρου και περιτονίτιδα). Το περιστατικό που παρουσιάζουμε αφορά νεογνό με σοβαρή και εμμένουσα υπονατριαιμία, μία λιγότερο συνήθη πρώτη εκδήλωση Κυστικής Ίνωσης σε αυτή την ηλικία.

Υλικό/μέθοδος: Πρόκειται για τελειόμηνο νεογνό, άρρεν, 20 ημερών, γεννημένο από πρωτοτόκο μητέρα με τακτική μαιευτική παρακολούθηση χωρίς παθολογικά ευρήματα και με ελεύθερη περιγεννητική περίοδο. Από το ατομικό ιστορικό αναφέρεται στασιμότητα βάρους χωρίς λοιπή συμπτωματολογία. Το νεογνό σιτιζόταν με γάλα 1ης βρεφικής ηλικίας και είχε φυσιολογικές κενώσεις. Από τον εργαστηριακό έλεγχο σε περιφερειακό νοσοκομείο αναδείχθηκε Na 120mmol/lt οπότε και διακομίστηκε στην Μονάδα μας για διερεύνηση και αντιμετώπιση.

Αποτελέσματα: Από τις εξετάσεις αίματος και ούρων βρέθηκε τιμή νατρίου αίματος 123mmol/lt, χωρίς λοιπά παθολογικά ευρήματα. Έγινε σταδιακή διόρθωση της υπονατριαιμίας έως το τρίτο 24ωρο νοσηλείας. Στη συνέχεια παρέμεινε σε πλήρη εντερική σίτιση χωρίς επιπλέον χορήγηση νατρίου για δύο 24ωρα οπότε και διαπιστώθηκε εκ νέου σταδιακή πτώση αυτού. Στα πλαίσια διερεύνησης έγινε ενδοκρινολογικός έλεγχος χωρίς παθολογικά ευρήματα και υπερηχογράφημα κοιλίας που ανέδειξε πολύποδες χοληδόχου κύστεως. Λόγω της εμμένουσας υπονατριαιμίας μετρήθηκε ελαστάση κοπράνων και διαπιστώθηκε ήπια έως μέτρια ανεπάρκεια αυτής. Με βάση τα ανωτέρω ευρήματα πραγματοποιήθηκε τεστ ιδρώτα το οποίο ήταν θετικό, ενώ παράλληλα στάλθηκε γονιδιακός έλεγχος, που επιβεβαίωσε τη διάγνωση της Κυστικής Ίνωσης. Έλαβε αγωγή με παγκρεατικά ένζυμα και έγινε διασύνδεση της οικογένειας με το ειδικό τμήμα του νοσοκομείου μας.

Συμπεράσματα: Κατά την προσέγγιση ενός νεογνού με υπονατριαιμία, ο θεράπων ιατρός θα πρέπει να περιλαμβάνει στη διαγνωστική του φαρέτρα, πέρα των άλλων σοβαρών καταστάσεων, και την Κυστική Ίνωση, καθότι η πρώιμη διάγνωσή της βελτιώνει την ποιότητα ζωής και αυξάνει το προσδόκιμο επιβίωσης του ασθενή.

ΑΑ27 ΝΕΦΡΟΓΕΝΗΣ ΑΣΚΙΤΗΣ ΣΕ ΠΡΟΩΡΟ ΝΕΟΓΝΟ: ΠΕΡΙΓΡΑΦΗ ΠΕΡΙΠΤΩΣΗΣ

Α. Βοντζαλίδης[1], Ε. Γιατράκου[1], Κ. Καραχρήστου[1], Ε. Χαραχούσου[1], Α. Μουτάφη[1], Π. Μαρκοπούλου[1], Μ. Αποστόλου[1], Κ. Κατέχη[1]

1. Γ.Ν. Παίδων «Η Αγία Σοφία»

Εισαγωγή: Η εμφάνιση ασκίτη στη νεογνική ηλικία αποτελεί σπάνια νοσολογική οντότητα με ευρεία διαφορική διάγνωση. Παρουσιάζουμε την περίπτωση νεογνού με εμβρυϊκό ασκίτη σε έδαφος αποφρακτικής ουροπάθειας.

Περιγραφή περίπτωσης: Πρόκειται για άρρεν πρόωρο νεογνό, ΔΚ 27+1εβδ. και Β.Γ. 1125γρ. που γεννήθηκε με Κ.Τ. λόγω δις ΠΚΤ, ευαισθησία ουλής και ανάμνιου. Από τον προγεννητικό έλεγχο, στο υπερηχογράφημα β-επιπέδου είχε διαπιστωθεί μέτριος ασκίτης και υδροκήλη αριστερά. Μετά τη γέννηση, το νεογνό χρειάστηκε ανάνηψη, διασωληνώθηκε και παρακεντήθηκε στη κοιλιακή χώρα όπου παροχετεύθηκαν περίπου 100cc ασκιτικού υγρού. Μετά την εισαγωγή στο τμήμα μας αφαιρέθηκε ο καθετήρας περιτοναϊκής παροχέτευσης χωρίς να παρατηρηθεί υποτροπή του ασκίτη. Τις πρώτες ημέρες ζωής το νεογνό εμφάνισε ικανοποιητικό ρυθμό διούρησης και από τον υπερηχογραφικό έλεγχο του ουροποιητικού διαπιστώθηκε ήπια διάταση του πυελοκαλυκικού συστήματος αμφοτερόπλευρα.

Την 5η ημέρα ζωής εμφάνισε ολιγουρία και σταδιακά επιδεινωμένους βιοχημικούς δείκτες νεφρικής λειτουργίας (Crmax 1,60mg/dl). Λόγω υποψίας πιθανής αποφρακτικής ουροπάθειας ετέθη καθετήρας κύστεως. Υπό την εφαρμογή μόνιμου καθετήρα κύστεως εμφάνισε φυσιολογικό ρυθμό διούρησης και βιοχημικούς δείκτες νεφρικής λειτουργίας. Πραγματοποιήθηκαν πολλαπλές αλλαγές του ουροκαθετήρα με σταδιακή εφαρμογή καθετήρων με αυξανόμενη διάμετρο. Σε επόμενους υπερηχογραφικούς ελέγχους διαπιστώθηκε ήπια ουρητηροϋδρονέφρωση αριστερά με προσθιοπίσθια διάμετρο πυέλου αριστερά 0,9εκ. Την 78η ημέρα ζωής διενεργήθηκε ανιούσα κυστεοουρηθρογραφία όπου δεν ανέδειξε ΚΟΠ, ούτε παθολογία εκ της ουρήθρας. Στη συνέχεια αφαιρέθηκε ο καθετήρας κύστεως και τις επόμενες ημέρες το παιδί εμφάνισε ικανοποιητικό ρυθμό διούρησης χωρίς να διαπιστωθεί υπόλειμμα ούρων στην κύστη. Η βελτίωση της κλινικής συμπτωματολογίας με την εφαρμογή καθετηριασμού της κύστεως σε συνδυασμό με τα ευρήματα του υπερηχογραφικού ελέγχου υποστηρίζουν τη διάγνωση νεφρογενούς ασκίτη σε έδαφος αποφρακτικής ουροπάθειας.

Συμπεράσματα: Η εμφάνιση εμβρυικού νεφρογενούς ασκίτη που οφείλεται σε αποφρακτική ουροπάθεια αποτελεί σπάνιο εύρημα. Η έγκαιρη διάγνωση επιτρέπει την κατάλληλη διαχείριση και είναι ιδιαίτερα σημαντική καθώς σχετίζεται με ευνοϊκή πρόγνωση.

ΑΑ28 ΠΡΟΩΡΟ ΝΕΟΓΝΟ ΜΗΤΕΡΑΣ ΜΕ ΦΥΜΑΤΩΜΑ ΠΑΡΕΓΚΕΦΑΛΙΔΑΣ

Χρ. Καρτσιούνης[1]. Ε. Παπαϊωάννου[1], Γ. Τετζιρίδης[1], **Α. Παυλάκη[1]**, Ο. Πριόνα[1], Μ, Στέρπη[1]

1. Νεογνολογικό Τμήμα και Μονάδα Εντατικής Νοσηλείας Νεογνών ΕΣΥ, «Ιπποκράτειο» Νοσοκομείο Θεσσαλονίκης

Εισαγωγή-σκοπός: Παρουσίαση περίπτωσης νεογνού, το οποίο, κατά τη νοσηλεία του στην ΜΕΝΝ λόγω προωρότητας και αναπνευστικής δυσχέρειας, αντιμετωπίστηκε στη συνέχεια λόγω φυματώματος, που διεγνώσθη μετά τον τοκετό στη μητέρα του.

Υλικό/μέθοδος: Νεογνό, άρρεν, γεννημένο από δευτεροτόκο μητέρα μετά από κύηση 33 εβδομάδων, με καισαρική τομή υπό γενική αναισθησία, εισάγεται στη ΜΕΝΝ λόγω προωρότητας και παροδικής ταχύπνοιας. Μητέρα με υδροκεφαλία και εξωτερική παροχέτευση εγκεφαλονωτιαίου υγρού, λόγω γνωστής εξεργασίας στην περιοχή της παρεγκεφαλίδας παραμένει στη ΜΕΘ μετά τον τοκετό λόγω σπασμών. Την 13η ημέρα ζωής του νεογνού αναγνωρίζεται, κατόπιν βιοψίας, φυμάτωμα παρεγκεφαλίδας της μητέρας.

Αποτελέσματα: Ο βιοχημικός και απεικονιστικός έλεγχος του νεογνού δεν ανέδειξε παθολογικά ευρήματα. Στο νεογνό ξεκίνησε αντιφυματική αγωγή με ισονιαζίδη και προγραμματίσθηκε επανέλεγχος σε ηλικία τριών μηνών με δοκιμασία IGRAs και Mantoux. Το νεογνό παρέλαβε σε καλή γενική κατάσταση η μητέρα του την 35η Η.Ζ

Συμπεράσμα: Η ασυνήθης-εξωπνευμονική-εντόπιση (1-2% των περιπτώσεων φυματίωσης), σε συνδυασμό με την απουσία πνευμονικής νόσου της μητέρας, καθυστέρησε τη διάγνωση και συνεπώς την έναρξη αγωγής του νεογνού. Παρατηρείται πως, τόσο η ελλιπής παρακολούθηση της κύησης όσο και οι ασυνήθεις εκδηλώσεις νοσολογικών καταστάσεων, μπορεί να καθυστερήσουν την αντιμετώπιση των νεογνών με σοβαρές επιπτώσεις για την υγεία τους.

ΑΑ29 ΝΕΟΓΝΟ ΜΕ ΠΟΛΛΑΠΛΕΣ ΣΥΓΓΕΝΕΙΣ ΑΝΩΜΑΛΙΕΣ ΘΩΡΑΚΙΚΟΥ ΚΛΩΒΟΥ ΚΑΙ ΣΠΟΝΔΥΛΙΚΗΣ ΣΤΗΛΗΣ

Α. Μαρούτσου[1], Π. Τρίκα[1], Θ. Τσιλιγιάννης[2], Σ. Λεοντιάδη[1], Γ. Μαυρογεώργος[1]

1. Μονάδα Εντατικής Νοσηλείας Νεογνών, Νοσοκομείο «ΜΗΤΕΡΑ», Αθήνα
2. Πνευμονολόγος Παίδων, Νοσοκομείο «ΜΗΤΕΡΑ», Αθήνα

ΕΙΣΑΓΩΓΗ: Η σπονδυλοπλευρική και σπονδυλοθωρακική δυσόστωση είναι δύο ξεχωριστές κλινικές οντότητες που χαρακτηρίζονται από συγγενείς ανωμαλίες της σπονδυλικής στήλης, των πλευρών, του εγκεφάλου και του νωτιαίου μυελού. Λόγω μικρού μεγέθους θώρακα οι νοσούντες έχουν σοβαρά αναπνευστικά προβλήματα. Πρόκειται για πολύ σπάνια νοσήματα με γενετικό υπόβαθρο.

ΣΚΟΠΟΣ: Η περιγραφή περίπτωσης κοριτσιού που γεννήθηκε στο μαιευτήριό μας πρόωρα στις 34+2 εβδομάδες με ενδομήτρια καθυστέρηση της ανάπτυξης και βάρος γέννησης 1680 γραμμάρια με προγεννητικά ευρήματα αριστερής διαφραγματοκήλης και θωρακικής μυελομηνιγγοκήλης.

ΥΛΙΚΑ ΚΑΙ ΜΕΘΟΔΟΙ: Αναδρομική μελέτη του ιστορικού νοσηλείας του νεογνού.

ΑΠΟΤΕΛΕΣΜΑΤΑ: Μετά τη γέννηση ο έλεγχος του νεογνού ανέδειξε πολλαπλές ανωμαλίες/δυσπλασίες κατά μήκος των σπονδύλων της ΑΘΟΜΣΣ, απουσία πολλαπλών πλευρών αριστερού ημιθωρακίου, υποπλαστικό στέρνο, σημαντική κυφοσκολίωση, υποπλασία αριστερού πνεύμονα, κλειστή μυελομηνιγγοκήλη σε έδαφος θωρακικής διαστηματομυελίας στο Θ4, καθηλωμένο τελικό νημάτιο και δεξιοκαρδία με μικρή μεσοκοιλιακή επικοινωνία. Το νεογνό παρέμεινε σε μηχανική υποστήριξη της αναπνοής καθ' όλη τη διάρκεια της ζωής του, λόγω των ανωτέρω διαγνώσεων και της συνοδού πνευμονικής υπέρτασης.

Πραγματοποιήθηκε επικοινωνία με εξειδικευμένα κέντρα του εξωτερικού από την οποία προέκυψε ότι λόγω της πολυπλοκότητας των συγγενών ανωμαλιών θα χρειαστεί καινοτόμος χειρουργική τεχνική στήριξης του θωρακικού κλωβού τύπου vertical expandable prosthetic titanium ribs (VEPTR). Το νεογνό διακομίστηκε σε δημόσια ΜΕΝΝ, όπου και κατέληξε από επιπλοκές του αναπνευστικού συστήματος.

ΣΥΜΠΕΡΑΣΜΑΤΑ: Η πολυπλοκότητα των συγγενών ανωμαλιών του θωρακικού κλωβού και της σπονδυλικής στήλης θα καθορίσει το χειρουργικό πλάνο από εξειδικευμένη ομάδα. Η αναπνευστική ανεπάρκεια που προκαλείται από αυτές τις συγγενείς ανωμαλίες αποτελεί τον κυριότερο παράγοντα για την επιβίωση και την ποιότητα ζωής των ασθενών.

ΑΑ30 ΕΠΙΔΡΑΣΗ ΤΗΣ ΧΟΡΗΓΗΣΗΣ ΠΡΕΒΙΟΤΙΚΩΝ ΣΤΗΝ ΕΠΙΠΤΩΣΗ ΤΗΣ ΝΕΚΡΩΤΙΚΗΣ ΕΝΤΕΡΟΚΟΛΙΤΙΔΑΣ ΚΑΙ ΣΗΨΗΣ ΣΤΑ ΠΡΟΩΡΑ ΝΕΟΓΝΑ: ΣΥΣΤΗΜΑΤΙΚΗ ΑΝΑΣΚΟΠΗΣΗ ΚΑΙ ΜΕΤΑ-ΑΝΑΛΥΣΗ

Μ. Αλεπουδέα[1], Γ. Στεφάνου[2], Γ. Κουρλαμπά[3], Ε. Χαρμανδάρη[1,4], Δ. Μπριάνα[1,5]

1. Ιατρική Σχολή, ΕΚΠΑ
2. ECONCARE
3. Τμήμα Νοσηλευτικής και Δημόσιας Υγείας – Πρόληψης, ΕΚΠΑ
4. Τμήμα Ενδοκρινολογίας, Μεταβολισμού και Διαβήτη, Α' Παιδιατρική Κλινική, Νοσοκομείο Παίδων «Η Αγία Σοφία», Ιατρική Σχολή, ΕΚΠΑ
5. ΜΕΝΝ, Γ' Πανεπιστημιακή Παιδιατρική Κλινική, Π.Γ.Ν. «ΑΤΤΙΚΟΝ», Ιατρική Σχολή, ΕΚΠΑ

Εισαγωγή-Σκοπός: Η χορήγηση πρεβιοτικών στα πρόωρα νεογνά αναδεικνύεται ως ένας πιθανά αποτελεσματικός τρόπος προαγωγής της υγείας και πρόληψης δυσμενών εκβάσεων στα πρόωρα νεογνά. Σκοπός της παρούσας μελέτης ήταν η διερεύνηση της σχέσης μεταξύ χορήγησης πρεβιοτικών και εμφάνισης νεκρωτικής εντεροκολίτιδας ή/και σήψης στα πρόωρα νεογνά.

Υλικό/Μέθοδος: Συστηματική ανασκόπηση και μετα-ανάλυση με δεδομένα από τυχαιοποιημένες ελεγχόμενες δοκιμές (Randomized Controlled Trials-RCT's) δημοσιευμένες από το 2000, που είχαν ορίσει ως παρέμβαση τη χορήγηση πρεβιοτικών σε πρόωρα νεογνά και εξέτασαν την επίπτωση νεκρωτικής εντεροκολίτιδας και σήψης, την τροφική δυσανεξία, τον χρόνο έναρξης αποκλειστικής εντερικής σίτισης, την συχνότητα των κενώσεων, την χρονική διάρκεια νοσηλείας και την ανάγκη χορήγησης οξυγόνου. Η αναζήτηση έγινε στις βάσεις δεδομένων: PubMed, Embase, Cochrane, Scopus, GoogleScholar.



Η αναζήτηση και η αξιολόγηση των μελετών έγινε από δύο ερευνητές. Η ποιότητα των μελετών αξιολογήθηκε με το εργαλείο CASP. Στη συστηματική ανασκόπηση συμπεριελήφθησαν 17 μελέτες μέτριας και υψηλής ποιότητας, εκ των οποίων οι 9 εντάχθηκαν στην μετα-ανάλυση.

Αποτελέσματα: Τα αποτελέσματα της μετα-ανάλυσης έδειξαν ότι η χορήγηση πρεβιοτικών δεν μείωσε στατιστικά σημαντικά τα περιστατικά νεκρωτικής εντεροκολίτιδας (RR=0.83, 95% CI: 0.40–1.72, p=0.610, I^2=33.8%) ή την ανάγκη για χορήγηση οξυγόνου (RR=0.78, 95% CI: 0.50–1.22, p=0.278, I^2=34.4%), ενώ για τη σήψη παρατηρήθηκε τάση προς μείωση με οριακά μη στατιστική σημαντικότητα (RR=0.75, 95% CI: 0.56–1.01, p=0.062, I^2=0%). Η διάρκεια νοσηλείας μειώθηκε κατά 12.22 ημέρες (95% CI: -18.36 έως -6.08, p<0.001, I^2=0%), ο χρόνος πλήρους εντερικής σίτισης μειώθηκε κατά 1.10 ημέρα (95% CI: -1.75 έως -0.45, p=0.00087, I^2=0%), ενώ η συχνότητα κενώσεων αυξήθηκε κατά 1.60 κενώσεις/ημέρα (95% CI: +0.36 έως +2.84, p=0.011, I^2=89.3%). Υψηλή ετερογένεια παρατηρήθηκε μόνο στη συχνότητα των κενώσεων.

Συμπεράσματα: Η χορήγηση πρεβιοτικών σε πρόωρα νεογνά είναι ασφαλής και συμβάλει στη βελτίωση της πρόγνωσής τους.

ΑΑ31 ΔΗΜΙΟΥΡΓΙΑ ΕΡΩΤΗΜΑΤΟΛΟΓΙΟΥ ΑΥΤΟΑΞΙΟΛΟΓΗΣΗΣ ΤΗΣ ΑΠΟΤΕΛΕΣΜΑΤΙΚΟΤΗΤΑΣ ΤΗΣ ΜΗΤΡΙΚΗΣ ΦΡΟΝΤΙΔΑΣ ΣΕ ΙΑΤΡΕΙΟ ΔΙΑΧΡΟΝΙΚΗΣ ΠΑΡΑΚΟΛΟΥΘΗΣΗΣ Μ.Ε.Ν.Ν.

Σ. Γκάντσεβα[1], Γ. Καραβάνα[1], Μ. Παπαδοπούλου[1], Α. Καρκάνη[1], Π. Περδικάρης[2], Χ. Φαιτάκη[3], Θ. Μπασμπατζή[1], Μ. Θεοδωράκη[1]

1. ΜΕΝΝ, Γ.Ν. Νίκαιας «ΑΓ.ΠΑΝΤΕΛΕΗΜΩΝ», Πειραιάς
2. Τμήμα Νοσηλευτικής, Σχολή Επιστημών Υγείας, Πανεπιστήμιο Πελοποννήσου
3. Τμήμα Φυσικοθεραπείας, Γ.Ν. Νίκαιας «ΑΓ.ΠΑΝΤΕΛΕΗΜΩΝ», Πειραιάς

ΕΙΣΑΓΩΓΗ: Η παρούσα εργασία παρουσιάζει αποτελέσματα πιλοτικής έρευνας χρησιμοποιώντας ερωτηματολόγιο που διερευνά την αυτοαντίληψη, την εικόνα της μητέρας για την ίδια και τον βαθμό αποτελεσματικότητας της σε πρακτικά ζητήματα του γονικού ρόλου καθώς και την πιθανή επίδραση της προωρότητας. Το προτεινόμενο ερωτηματολόγιο αποτελεί δυνητικά, βοηθητικό εργαλείο στα ιατρεία διαχρονικής παρακολούθησης προώρων νεογνών.Η συλλογή των δεδομένων θα ενισχύσει την ήδη θεμελιωμένη θεωρία, στα αποτελέσματα σε ελληνικό πληθυσμό.

ΥΛΙΚΟ-ΜΕΘΟΔΟΙ: Σαν εργαλείο αυτοαξιολόγησης της μητρικής αποτελεσματικότητας χρησιμοποιήθηκε η προτεινόμενη κλίμακα (Barnes and Adamson-Macedo, 2007- Perceived Maternal Parenting Self-Efficacy(PMP S-E)), η οποία περιλαμβάνει 20 στοιχεία (συνολικής βαθμολογίας20-80), χωρισμένα σε τέσσερεις υποκλίμακες:1.Διαδικασία φροντίδας-16, 2.Προξενούμενη συμπεριφορά-24, 3.Συμπεριφορά ανάγνωσης-28, 4.Αντίληψη της κατάστασης-12. Το ερωτηματολόγιο διεξαγόταν στο Εξωτερικό ιατρείο διαχρονικής παρακολούθησης στα προγραμματισμένα ραντεβού τρίτου ή έκτου μήνα (για τα πρόωρα-διορθωμένη ηλικία). Τα δεδομένα συσχετίστηκαν με το δημογραφικό προφίλ των μητέρων (ηλικία, οικογενειακή κατάσταση, μορφωτικό επίπεδο, είδος-αριθμό τοκετών, τρόπο σύλληψης) και τα χαρακτηριστικά των νεογνών(ΗΚ, βάρος γέννησης, μέρες νοσηλείας, νοσηρότητα, έκβαση).Η στατιστική επεξεργασία έγινε με SPSS 29.0

ΑΠΟΤΕΛΕΣΜΑΤΑ: Καταγράφηκαν 104 δυάδες μητέρων-βρεφών(19-δίδυμα, 1-τρίδυμη). Μέση ηλικία μητέρων ήταν 33 έτη (16-56), 91%-παντρεμένες, 87,5%-ΚΤ, 72% με βασική και δευτεροβάθμια εκπαίδευση, 20% με υποβοηθούμενη κύηση, 10% με ιστορικό ψυχικού προβλήματος (κατάθλιψη, πένθος απώλειας). Μέση ηλικία κύησης 33 εβδομάδες (26-41), βάρος γέννησης2020γρ, (680-4300), ημέρες νοσηλείας-35 (5-160) και 95% με καλή έκβαση. Διαπιστώθηκε μειωμένη συνολική βαθμολογία στις γυναίκες με ιστορικό προβλήματος ψυχικής υγείας (p=0.001, 95%CI: 2.11-8.59, Cohen'sd=1.14 95%CI: 0.44-1.84). Η βαθμολογία της υποκλίμακας Διαδικασία φροντίδας-16 ήταν χαμηλότερη στις γυναίκες με υποβοηθούμενη αναπαραγωγή, πολύδυμη κύηση και παρατεταμένο χρόνο νοσηλείας των νεογνών(p<0.001).

ΣΥΜΠΕΡΑΣΜΑ: Η αξιολόγηση αυτοαναφορικών στοιχείων των μητέρων σχετικά με τη φροντίδα των νεογνών τους, ενισχύει την χρησιμότητα του εργαλείου. Παράλληλα υποδεικνύει παραμέτρους που χρήζουν περαιτέρω διερεύνησης, όπως αυτή της ψυχικής υγείας.



ΑΑ32 ΔΗΜΟΓΡΑΦΙΚΟ ΠΡΟΦΙΛ ΕΦΗΒΩΝ ΜΗΤΕΡΩΝ ΕΝΟΣ ΔΗΜΟΣΙΟΥ ΜΑΙΕΥΤΗΡΙΟΥ ΓΙΑ ΠΕΡΙΟΔΟ ΔΕΚΑΕΤΙΑΣ

Σ. Γκάντσεβα[1], Ε. Ισαακίδου[1], Κ. Μητρόπουλος[1], Π. Περδικάρης[2], Ε. Καρατσόλη[1], Μ. Πούρη[1], Μ. Θεοδωράκη[1]

1. ΜΕΝΝ, Γ.Ν. Νίκαιας «Άγιος Παντελεήμων», Πειραιά
2. Τμήμα Νοσηλευτικής, Σχολή Επιστημών Υγείας, Πανεπιστήμιο Πελοποννήσου

ΕΙΣΑΓΩΓΗ: Ο Παγκόσμιος Οργανισμός Υγείας ορίζει την εφηβεία ως την περίοδο μεταξύ 10 και 19 ετών. Η εγκυμοσύνη κατά την εφηβεία συσχετίζεται με περισσότερες επιπλοκές, όπως προεκλαμψία, αναιμία, προωρότητα και χαμηλό βάρος γέννησης και παγκοσμίως είναι η κύρια αιτία θανάτου για κορίτσια και γυναίκες ηλικίας 15 έως 19 ετών.

ΣΚΟΠΟΣ: Καταγραφή και μελέτη γεννήσεων εφήβων κατά την περίοδο 2014-2023.

ΥΛΙΚΑ ΚΑΙ ΜΕΘΟΔΟΣ: Πρόκειται για αναδρομική μελέτη δεκαετίας. Καταγράφτηκε ηλικία των μητέρων, είδος και αριθμό τοκετού, οικογενειακή κατάσταση, εθνικότητα, προγεννετική παρακολούθηση και κάπνισμα των μητέρων. Τα νεογνά περιγράφτηκαν με την ηλικία κύησης, βάρος γέννησης, φύλο, έκβαση και είδος σίτισης. Για την στατιστική επεξεργασία χρησιμοποιήθηκε SPSS 29.0.

ΑΠΟΤΕΛΕΣΜΑΤΑ: Για την δεκαετή περίοδο 2014-2023 κατεγράφησαν 480 γεννήσεις από έφηβες μητέρες (3 ήταν δίδυμες), από σύνολο 4121 γεννήσεων(11.8%). Αυτό είναι σχεδόν πενταπλάσιο για την χώρα(2,5%), διότι στο μαιευτήριο μας γεννάνε στην πλειοψηφία γυναίκες χαμηλού κοινωνικό-οικονομικού επιπέδου. Η διάμεση ηλικία των μητέρων ήταν 18 ετών(12-19).32% ήταν ηλικίας άνω των 18 ετών. Η πλειοψηφία των τοκετών έλαβε χώρα φυσιολογικά (322/483, 66.67%). Οι περισσότερες ήταν πρωτοτόκες(62,5%), (Υπήρχε και εκτοτόκος.), ανύπαντρες(80%), ρομά(48%), χωρίς(46%) ή με ελάχιστη(17%) περιγεννητική παρακολούθηση και καπνίστριες(31%). Τα περισσότερα νεογνά ήταν τελειόμεινα-37εβδ.(27-41), μέσο βάρος γέννησης – 3000γρ.(870-4500), αγόρια(51%) και 21% χρειάστηκαν παρακολούθηση τουλάχιστον μία ημέρα με χειρότερη έκβαση αυτά τα οποία γεννήθηκαν με Καισαρική τομή($x2(1, N=483)=37.35$, $p<0.001$, Crammer'sV=0.28) και σιτιζόταν με φόρμουλα $x2(2, N=480)=48.25$, $p<0.001$, Crammer'sV=0.32). Η ηλικιακή ομάδα έως και 16 ετών(104-21%) στην πλειοψηφία ήταν απαρακολούθητες, ανύπαντρες ρομά και θήλαζαν σπάνια τα βρέφη τους σύγκριση με τις μεγαλύτερες.

ΣΥΜΠΕΡΑΣΜΑ: Η γέννηση στην εφηβεία είναι κοινωνικό πρόβλημα με κίνδυνο επιπλοκών. Στην μελέτη μας, όμως η εφηβική ηλικία της γυναίκας δεν συνδέεται με χειρότερη έκβαση σε σχέση με τις μη έφηβες έως και 30 ετών. (Υπάρχει οριακή στατιστικώς σημαντική διαφορά στις μητέρες κάτω των 18 ετών με τις μητέρες 19 ετών,$p=0.051$).

ΑΑ33 ΠΕΡΙΓΡΑΦΗ ΠΕΡΙΠΤΩΣΕΩΣ ΣΥΓΓΕΝΟΥΣ ΒΡΟΥΚΕΛΛΩΣΗΣ

Ι. Αποστόλου[1], Β. Βαρλάμη[1], Α. Εσεμπίδου Μπουντάκοβα[1], Ρ. Μεζιρίδου[1], Α. Σκαρλάτου[1], Ι. Σπανοπούλου[1], Μ. Πανοπούλου[2], Ε. Τσουβαλά[1]

1. Νεογνολογικό Τμήμα και Μονάδα Εντατικής Νοσηλείας Νεογνών
2. Εργαστήριο Μικροβιολογίας Δ.Π.Θ., Π.Γ.Ν. Αλεξανδρούπολης

Εισαγωγή – Σκοπός: Η βρουκέλλωση είναι κοινή ζωονόσος παγκοσμίως και η συχνότερη στην χώρα μας. Προκαλείται από βακτήρια του γένους Brucella, κυρίως μέσω κατανάλωσης μη παστεριωμένων γαλακτοκομικών προϊόντων και επαφής με μολυσμένα αιγοπρόβατα. Οι περιπτώσεις συγγενούς ή νεογνικής βρουκέλλωσης, στις οποίες το έμβρυο ή το νεογνό μολύνεται ενδομητρίως, κατά τον τοκετό ή το θηλασμό, είναι σπάνιες (σωρευτική επίπτωση 0,42-3,3/1000 κυήσεις). Παρουσιάζεται περίπτωση συγγενούς βρουκέλλωσης σε νεογνό χωρίς επιπλοκές, με στόχο την ανάδειξη της σημασίας του ιστορικού και της διατήρησης υψηλού δείκτη υποψίας σε ενδημικές περιοχές.

Περιγραφή περίπτωσης: Θήλυ νεογνό από πρωτότοκο μητέρα 21 ετών, με φυσιολογικό τοκετό και ανεξέλεγκτη κύηση, παραπέμφθηκε την 6η ώρα ζωής λόγω πρόσφατου ιστορικού της μητέρας που περιλάμβανε ενασχόληση με κτηνοτροφία, κατανάλωση μη παστεριωμένου γάλακτος, νοσηλεία για βακτηριαιμία από βρουκέλλωση 6 εβδομάδες προ του τοκετού και φτωχή συμμόρφωση στην αντιβιωτική αγωγή. Νεογνό AGA, ασυμπτωματικό, χωρίς κλινικά ευρήματα (ΒΓ: 2.790 gr, ΔΚ: 37w+6d, Apgar: 1′ 9, 5′ 10). Η οροαντίδραση Wright στο 1ο 24ωρο ήταν θετική 1/160, με διπλασιασμό του τίτλου σε 2 εβδομάδες. Η κ/α και η PCR αίματος ήταν αρνητικές. Η φαρμακευτική διακοπή της γαλουχίας δεν επέτρεψε τον έλεγχο του μητρικού γάλακτος. Πραγματοποιήθηκε αγωγή με iv γενταμυκίνη και ριφαμπικίνη για 3 εβδομάδες και ακολούθως pos ριφαμπικίνη και τριμεθοπρίμη/σουλφαμεθοξαζόλη για άλλες 3 εβδομάδες. Το νεογνό δεν παρουσίασε επιπλοκές και εξήλθε την 26η ημέρα ζωής (ΒΣ εξόδου: 3460 gr).

Συμπεράσματα: Η συγγενής/νεογνική βρουκέλλωση είναι σπάνια, ωστόσο σχετίζεται με πρόωρες κυήσεις ή/και ενδομήτριους θανάτους. Επιπλέον, αποτελεί διαγνωστική και θεραπευτική πρόκληση δεδομένου ότι συχνά οι κ/α αίματος είναι αρνητικές, δεν παρουσιάζει ειδική συμπτωματολογία και ευρήματα. Η έγκαιρη διάγνωση είναι σημαντική για την πρόγνωση και προϋποθέτει επαρκές επιδημιολογικό και μαιευτικό ιστορικό. Η ενημέρωση του κοινού και η πρόληψη της νόσου στο ζωικό κεφάλαιο με οροεπιτήρηση & εμβολιασμούς είναι καθοριστική, δεδομένου ότι δεν υπάρχει εμβόλιο για τον άνθρωπο.



ΑΑ34 ΣΥΝΔΡΟΜΟ CHARGE: ΠΕΡΙΓΡΑΦΗ ΕΝΔΙΑΦΕΡΟΥΣΑΣ ΠΕΡΙΠΤΩΣΗΣ

Μ. Τσαντή[1], Α. Αυγέρη[1], Σ. Μπένου[1], Η.Μάμαλης[1], Σ. Τζίφας[1], Θ. Δάσιος[1], Γ. Δημητρίου[1]

1. Μονάδα Εντατικής Νοσηλείας Νεογνών, Π.Γ.Ν. Πατρών

Εισαγωγή: Το σύνδρομο CHARGE (Coloboma, Heart malformation, choanal Atresia, Retardation of growth, Genital anomalies, Ear anomalies) είναι μια σπάνια γενετική διαταραχή αυτοσωμική επικρατής με επιπολασμό 1/10.000 γεννήσεις. Συνήθως έχει σποραδική εμφάνιση μετάλλαξης στο γονίδιο CHD7 . Η ποικιλία των κλινικών εκδηλώσεων καθιστά τη διάγνωση δύσκολη και απαιτεί διεπιστημονική προσέγγιση.

Σκοπός: Περιγραφή ενδιαφέροντος περιστατικού με σύνδρομο Charge, για το οποίο τέθηκε υποψία στη νεογνική περίοδο.

Υλικό–Μέθοδοι: Η παρούσα μελέτη αποτελεί περιγραφή περίπτωσης άρρενος νεογνού, γεννηθέν στις 38+4 εβδομάδες κύησης με καισαρική τομή λόγω προηγηθείσας καισαρικής τομής, μετά από ανεπίπλεκτη κύηση. (Βάρος γέννησης 2840γρ., Apgar score: 8/9/9). Μετά τη γέννηση λόγω ταχύπνοιας και αναγκών σε οξυγόνο εισήχθη στη ΜΕΝΝ.

Αποτελέσματα: Κατά την εισαγωγή στη ΜΕΝΝ, το νεογνό χρειάστηκε διάχυτο οξυγόνο για λίγες ώρες και εν συνεχεία τέθηκε εκτός αναπνευστικής υποστήριξης. Παρέμεινε αιμοδυναμικά σταθερό και δεν έλαβε αντιβιοτική αγωγή. Στην προσπάθεια σίτισης με μπιμπερό παρουσίασε ασυνέργεια καταποτικών κινήσεων με συνοδά επεισόδια κυάνωσης και αποκορεσμών, οπότε και η σίτιση συνεχίστηκε με ρινογαστρικό σωλήνα.
Εκ της φυσικής εξέτασης το νεογνό παρουσίαζε ατρησία ρινικής χοάνης μονόπλευρα, μικροφαλλία και δυσμορφική ανθέλικα δεξιού πτερυγίου ωτός. Στα πλαίσια διερεύνησης πιθανού συνδρόμου τέθηκε η υποψία συνδρόμου Charge - λόγω ατρησίας ρινικής χοάνης και μικροφαλλίας (πιθανός υπογοναδροτροφικός υπογοναδισμός). Εκ του λοιπού ελέγχου αναφέρεται φυσιολογικό υπερηχογράφημα καρδιάς και κολόβωμα ίριδας μονόπλευρα. Ο γενετικός έλεγχος (WES) που ανέδειξε μεταλλάξεις στο γονίδιο CHD7 και μεταλλάξεις γονιδίου TTN, επιβεβαίωσε τη διάγνωση. Στις 22 ημέρες ζωής το νεογνό μεταφέρθηκε σε άλλο νοσοκομείο μετά από επιθυμία των γονέων.

Συμπέρασμα: Το σύνδρομο CHARGE, αν και παραμένει σπάνια οντότητα και δύσκολα διαγιγνώσκεται κατά την νεογνική ηλικία, αποτελεί μια σοβαρή πάθηση που απαιτεί μεγάλο δείκτη κλινικής υποψίας.

ΑΑ35 ΣΥΝΔΡΟΜΟ BECKWITH WIEDEMANN: ΚΛΙΝΙΚΕΣ ΕΚΔΗΛΩΣΕΙΣ, ΔΙΑΓΝΩΣΗ, ΔΙΑΧΕΙΡΙΣΗ

Μ. Τσαντή[1] , Ε. Παπαχατζή[1], Α. Τσιντώνη[1], Σ. Τζίφας[1], Β. Μαντέλλου[1], Α. Νουρλόγλου[1], Θ. Δάσιος [1], Γ. Δημητρίου[1]

1. Μονάδα Εντατικής Νοσηλείας Νεογνών, Π.Γ.Ν. Πατρών

ΕΙΣΑΓΩΓΗ: Το σύνδρομο Beckwith Wiedemann(BWS) είναι μια σπάνια διαταραχή υπερανάπτυξης με επιπολασμό 1:10.000-13.700 γεννήσεις που σχετίζεται με ανωμαλίες στο γονιδιακό αποτύπωμα ρύθμισης της ανάπτυξης και της γονιδιακής έκφρασης της περιοχής 11p15.5 του χρωμοσώματος 11 και χαρακτηρίζεται από ποικίλες κλινικές εκδηλώσεις και προδιάθεση σε όγκους.

ΣΚΟΠΟΣ: Η περιγραφή του συνδρόμου υπογραμμίζοντας τη σημασία για έγκαιρη διάγνωση και εξατομικευμένη κλινική προσέγγιση σε νεογνό με ύποπτα χαρακτηριστικά.

ΥΛΙΚΟ ΚΑΙ ΜΕΘΟΔΟΣ: Πρόκειται για νεογνό άρρεν,ΗΚ:36+5,ΒΓ:-4230γρ.,Apgar:5/8/10, γεννηθέν από δευτεροτόκο μητέρα με ΚΤ(πρόωρες συσπάσεις, ΠΚΤ). Μαιευτικό ιστορικό (ελκώδης κολίτιδα, ΣΔ κύησης υπό ινσουλίνη) Διακομίστηκε στη ΜΕΝΝ ΠΓΝΠ λόγω αναπνευστικής δυσχέρειας.

ΑΠΟΤΕΛΕΣΜΑΤΑ: Από την αντικειμενική εξέταση προέκυψαν τα εξής: μακροσωμία (>97η ΕΘ), μακρογλωσσία, υπερτελορισμός, ανώμαλη ελίκωση αριστερού ωτός, μεγάλο ρινικό φίλτρο, μεγάλη μεσοθηλαία απόσταση, διάσταση ορθών κοιλιακών μυών, εφίππευση 3ου και 4ου δακτύλου κάτω άκρων , κορμική υποτονία, οσχεοβουβωνοκήλη. Κατά τη νοσηλεία του τέθηκε σε μηχανικό αερισμό για ένα 24ωρο, σε ρινικές κάνουλες για 128 ημέρες, ενώ κατά τη διάρκεια της νύχτας ετίθετο σε nCPAP. Ακολούθως υπεβλήθη σε τραχειοστομία λόγω μικρογλωσσίας και επιμένουσας ανάγκης αναπνευστικής υποστήριξης. Ο Μοριακός έλεγχος ανέδειξε διπλασιασμό χρωμοσωμικής περιοχής 11p15.5p14.3 και έλλειμμα χρωμοσωμικής περιοχής 18p11.32(αποτέλεσμα πατρικής ισοζυγισμένης μετάθεσης μεταξύ των χρωμοσωμάτων 11 και 18). Κατά την τρίτη εβδομάδα ζωής διεγνώσθη με υπερτροφική μυοκαρδιοπάθεια και πνευμονική υπέρταση η οποία αντιμετωπίστηκε με φαρμακευτική αγωγή(προπρανολόλη,σιλδεναφίλη).Επιπλέον σε ηλικία δύο μηνών εμφάνισε αρτηριακή υπέρταση για την οποία χορηγήθηκε καπτοπρίλη, και ευμεγέθεις πολυκυστικούς νεφρούς.Κατά τον πρώτο μήνα ζωής παρουσίασε δυσχέρεια σίτισης με μπιμπερό σταδιακά βελτιούμενη με τη βοήθεια της λογοθεραπείας.Τον 9ο μήνα ζωής εξήλθε από τη μονάδα με τραχειοστομία ,γαστροστομία και παρακολουθείται σε Παιδονεφρολογικό Κέντρο.

ΣΥΜΠΕΡΑΣΜΑΤΑ: Η πρώιμη διάγνωση του BWS είναι κρίσιμη για την διαχείριση των νεογνών και την εξατομικευμένη θεραπευτική προσέγγιση τους, επιτρέποντας την άμεση αντιμετώπιση των επιπλοκών , τη μείωση του κινδύνου των υποτροπών και τη βελτίωση της πρόγνωσης.



ΑΑ36 ΚΡΙΤΙΚΗ ΑΞΙΟΛΟΓΗΣΗ ΔΙΑΧΕΙΡΙΣΗΣ ΠΕΡΙΣΤΑΤΙΚΟΥ ΕΜΒΡΥΪΚΗΣ ΩΟΘΗΚΙΚΗΣ ΚΥΣΤΗΣ ΣΤΙΣ 29+3 ΕΒΔΟΜΑΔΕΣ ΚΥΗΣΗΣ

Π. Καραβαγγέλη[1], Α. Τσιλιγκίρη[1], Ζ. Κούκου[2], Α. Αντωνάκου[3]

1. Τελειόφοιτη Φοιτήτρια Μαιευτικής, Τμήμα Μαιευτικής, Σχολή Επιστημών Υγείας, Διεθνές Πανεπιστήμιο Ελλάδος
2. Λέκτορας Εφαρμογών, Τμήμα Μαιευτικής, Σχολή Επιστημών Υγείας, Διεθνές Πανεπιστήμιο Ελλάδος
3. Αναπληρώτρια Καθηγήτρια, Τμήμα Μαιευτικής, Σχολή Επιστημών Υγείας, Διεθνές Πανεπιστήμιο Ελλάδος

Εισαγωγή: Οι εμβρυϊκές ωοθηκικές κύστεις είναι σπάνιες, με επίπτωση 1 στις 2.500 γεννήσεις. Η διάγνωση γίνεται, συνήθως, στο τρίτο τρίμηνο μέσω υπερηχογραφήματος ή εμβρυϊκής MRI. Οι κύστεις ταξινομούνται ως απλές ή επιπλεγμένες και πιστεύεται ότι οφείλονται σε οιστρογόνα της μητέρας, εμβρυϊκές γοναδοτροπίνες και πλακουντιακή χοριακή γοναδοτροπίνη. Οι παράγοντες κινδύνου περιλαμβάνουν: μητρικό σακχαρώδη διαβήτη, Rh ισοανοσοποίηση και προεκλαμψία, ενώ δεν υπάρχει συγκεκριμένη προγεννητική ή νεογνική διαχείριση.Εδώ παρουσιάζεται η περίπτωση μίας 31χρονης πολυεγκύμονος, πρωτοτόκου γυναίκας με θήλυ έμβρυο, μετά από εξωσωματική γονιμοποίηση. Μία μεγάλη, επιπλεγμένη εμβρυϊκή ωοθηκική κύστη διαγνώστηκε μέσω υπερηχογραφήματος στις 29+3 εβδομάδες. Πραγματοποιήθηκε πρόκληση τοκετού στις 37+6 εβδομάδες, λόγω των χαρακτηριστικών της κύστης. Το μεταγεννητικό χειρουργείο οδήγησε στην απώλεια της νεογνικής αριστερής ωοθήκης.

Σκοπός: Κριτική αξιολόγηση της διαχείρισης αυτού του περιστατικού, σύμφωνα με τις πιο πρόσφατες διεθνείς οδηγίες και τεκμηριωμένες πρακτικές.

Μέθοδος: Πραγματοποιήθηκε ανασκόπηση βιβλιογραφίας χρησιμοποιώντας τις βάσεις δεδομένων MEDLINE και Cochrane, ώστε να βρεθούν οι τρέχουσες, τεκμηριωμένες επιλογές για τη διαχείριση εμβρυϊκών ωοθηκικών κύστεων.

Αποτελέσματα: Τα δεδομένα δείχνουν ότι η παρουσία εμβρυϊκών ωοθηκικών κύστεων, αποκλειστικά, δεν θα πρέπει να επηρεάζει τον χρόνο ή τρόπο τοκετού. Ενώ το Fetal Medicine Foundation συστήνει πρόκληση τοκετού στις 38 εβδομάδες, δεν υπάρχει ξεκάθαρη ομοφωνία. Η Italian Society of Videosurgery in Infancy έχει εκδώσει τη μόνη επίσημη οδηγία, προτείνοντας ως επιλογές την παρατήρηση, την ενδομήτρια αναρρόφηση ή το μεταγεννητικό χειρουργείο, βάσει των χαρακτηριστικών της κύστης. Σε αυτό το περιστατικό, δεν υπήρχε κανένας γνωστός παράγοντας κινδύνου και η πιθανή συμβολή της εξωσωματικής δεν έχει μελετηθεί. Η ένδειξη για πρόκληση δεν στηρίχθηκε σε μαιευτικούς παράγοντες.

Συμπέρασμα: Οι εμβρυϊκές ωοθηκικές κύστεις αποτελούν σπάνιο εύρημα. Η παρουσία τους, αποκλειστικά, δεν αλλάζει τον χρόνο ή τρόπο τοκετού. Πρωταρχικός στόχος στη διαχείριση τέτοιων περιστατικών οφείλει να είναι η διατήρηση της ωοθήκης και γονιμότητας. Οι παρεμβάσεις πρέπει να εξατομικεύονται, σύμφωνα με τα χαρακτηριστικά των κύστεων και βάσει τεκμηριωμένων πρακτικών.

ΑΑ37 ΝΕΟΓΝΟ ΜΕ ΜΕΘΑΙΜΟΣΦΑΙΡΙΝΑΙΜΙΑ ΚΑΙ ΜΕΤΑΒΟΛΙΚΗ ΟΞΕΩΣΗ ΣΕ ΕΔΑΦΟΣ ΑΛΛΕΡΓΙΑΣ ΣΤΟ ΓΑΛΑ ΑΓΕΛΑΔΑΣ

Π. Σκουλά[1], Σ. Καβουκλή[1], Ε. Αθανασόπουλος[1], **Μ. Πολυχρονάκη[1]**, Μ. Κοροπούλη[1]

1. Μονάδα Εντατικής Νοσηλείας Νεογνών, «Βενιζέλειο» Γ.Ν. Ηρακλείου

Εισαγωγή: Η αλλεργία στο γάλα αγελάδας εκδηλώνεται σπάνια στη νεογνική ηλικία με επεισόδια απειλητικά για τη ζωή και η διάγνωση της αποτελεί πρόκληση λόγω των μη ειδικών συμπτωμάτων.

Σκοπός: Η περιγραφή περιστατικού με απειλητική για τη ζωή εικόνα με μεταβολική οξέωση, μεθαιμοσφαιριναιμία και διάρροιες, σε έδαφος σοβαρής αλλεργίας στο γάλα αγελάδας.

Ασθενείς-Μέθοδος: Όψιμο πρόωρο νεογνό 20 ημερών, προσκομίσθηκε λόγω αναφερόμενης ρινίτιδας από 2ημέρου με συνοδές διαρροϊκές κενώσεις. Σιτιζόταν αποκλειστικά με γάλα 1ης βρεφικής ηλικίας από τη γέννηση. Κατά την προσέλευση ήταν επηρεασμένο, ευερέθιστο, ωχροκύανο, με κακή περιφερική κυκλοφορία, ψυχρά άκρα, ξηρούς βλεννογόνους και θερμοκρασία 38,2oC, ενώ ήταν αδύνατη η μέτρηση του διαδερμικού κορεσμού. Διαπιστώθηκε απώλεια ~ 9% του βάρους γέννησης. Ο εργαστηριακός έλεγχος ανέδειξε λευκοκυττάρωση (WBC:26320/μL), θρομβοκυττάρωση (PLT:897000/μL), αυξημένους δείκτες φλεγμονής (CRP:5,7mg/dl), υπερνατριαιμία (Na:14mmol/L), αυξημένη ουρία (42mg/dl), μεταβολική οξέωση (PH 7,27, HCO3 10mmol/L) και μεθαιμοσφαιριναιμία (10,6%). Ο έλεγχος λοίμωξης απέβη αρνητικός. Άμεσα τέθηκε σε ενδοφλέβια ενυδάτωση και σε HFNC για 1 24ωρο, ενώ έλαβε αντιβιοτική αγωγή για 5 24ωρα. Το 2ο 24ωρο, έγινε έναρξη σίτισης με εκτενώς υδρολυμένη φόρμουλα.

Αποτελέσματα: Το νεογνό παρουσίασε ύφεση της συμπτωματολογίας, σταδιακή αποκατάσταση της οξέωσης και των τιμών της μεθαιμοσφαιρίνης έως το 3ο 24ωρο νοσηλείας, με καλή πρόσληψη βάρους. Το 8ο 24ωρο έγινε αλλαγή σε γάλα 1ης βρεφικής ηλικίας, με σταδιακή επανεμφάνιση τόσο των διαρροϊκών κενώσεων όσο και της οξέωσης (PH 7,24) και μεθαιμοσφαιριναιμίας (3,7%), οπότε και τέθηκε η διάγνωση της αλλεργίας στην πρωτεΐνη του γάλακτος. Ο ανοσολογικός έλεγχος ανέδειξε υψηλή IgE (75,4IU/ml). Εξήλθε με οδηγίες για αποκλειστική σίτιση με εκτενώς υδρολυμένη φόρμουλα και παιδοαλλεργιολογική παρακολούθηση.

Συμπεράσματα: Η αυξημένη μεθαιμοσφαιρίνη αποτελεί ένα βοηθητικό δείκτη για τη διάγνωση της αλλεργίας στο γάλα αγελάδας στα νεογνά. Η ακριβής διάγνωση βασίζεται στα κλινικά κριτήρια και το τεστ πρόκλησης.

ΑΑ38 ΝΕΟΓΝΟ ΜΕ ΕΜΠΥΡΕΤΟ ΚΑΙ ΚΛΙΝΙΚΗ ΕΙΚΟΝΑ ΣΗΨΑΙΜΙΑΣ - ΔΙΑΧΥΤΗΣ ΕΝΔΟΑΓΓΕΙΑΚΗΣ ΠΗΞΗΣ

Ε. Πανούτσου[1], Ε. Παπαχατζή[1], Η. Μάμαλης[1], **Π. Τσαμπάρης[1]**, Α. Τσιντώνη[1], Δ. Γκέντζη[2], Θ. Δάσιος[1], Γ. Δημητρίου[1,2]

1. Μονάδα Εντατικής Νοσηλείας Νεογνών, Π.Γ.Ν. Πατρών
2. Παιδιατρική Κλινική, Π.Γ.Ν. Πατρών

Σκοπός: Περιγραφή περιστατικού με εμπύρετο και κλινική εικόνα σηψαιμίας, διάχυτης ενδοαγγειακής πήξης. Παρουσίαση διερεύνησης και αντιμετώπισης στη ΜΕΝΝ.

Ασθενείς – Μέθοδοι: Η παρούσα μελέτη αποτελεί περιγραφή περίπτωσης άρρενος νεογνού, που γεννήθηκε σε περιφερειακό νοσοκομείο σε ηλικία κύησης 37+2 εβδομάδων, με φυσιολογικό τοκετό μετά από αναφερόμενη ανεπίπλεκτη κύηση. Το νεογνό λόγω αναπνευστικής δυσχέρειας διακομίσθηκε στη ΜΕΝΝ στις 5 ώρες ζωής.

Αποτελέσματα: Κατά την εισαγωγή στη ΜΕΝΝ, το νεογνό διασωληνώθηκε και τέθηκε σε συγχρονισμένο μηχανικό αερισμό για 5 ημέρες (max FiO2 50%) και εν συνεχεία σε high flow για 2 ημέρες (max FiO2 28%). Παρέμενε αιμοδυναμικά σταθερό. Εκ των ζωτικών παρουσίαζε εμπύρετο (38oC), ταχυκαρδία (185 σφ/λεπτό) και παρατεταμένο χρόνο τριχοειδικής επαναπλήρωσης. Εκ της φυσικής εξέτασης το νεογνό είχε ηπατοσπληνομεγαλία, ψυχρά άκρα και μετεωρισμό κοιλίας. Στο νεογνό χορηγήθηκε άμεσα αντιβιοτική αγωγή ευρέως φάσματος και παρεντερική διατροφή. Εκ του εργαστηριακού ελέγχου παρουσίασε θρομβοπενία, αναιμία, άμεση υπερχολερυθριναιμία, υπερτρανσαμινασαιμία, παρατεταμένο INR(1,38) και θετική CRP (15,29mg/dl). Έλαβε μεταγγίσεις αιμοπεταλίων και πλάσματος, γ-σφαιρίνη. Λόγω της κλινικής υποψίας συγγενούς λοίμωξης, έγινε επικοινωνία με το παραπέμπον νοσοκομείο όπου και διαπιστώθηκε θετική RPR της μητέρας. Το νεογνό αντιμετωπίστηκε ως συγγενής σύφιλη. Το σχήμα αντιβιοτικής αγωγής τροποιήθηκε σε πενικιλλίνη G, γενταμυκίνη και μεροπενέμη, τα οποία έλαβε για 14 ημέρες. Ο ορολογικός έλεγχος στο νεογνό επιβεβαίωσε τη διάγνωση (θετική RPR με τετραπλάσιους τίτλους από τη μητέρα και θετικά αντισώματα FTA IgM,IgG). Η οσφυονωτιαία παρακέντηση ανέδειξε 60 κύτταρα (αρνητική RPR και FTA IgM, IgG στο ΕΝΥ). Το νεογνό παρουσίασε κλινική βελτίωση από την 10η ημέρα, σιτίστηκε επαρκώς την τέταρτη ημέρα και έλαβε εξιτήριο την 28η ημέρα ζωής.

Συμπέρασμα: Πρέπει να υπάρχει έντονη κλινική υποψία συγγενούς λοίμωξης σε συμπτωματικά νεογνά με εμπύρετο, ηπατοσπληνομεγαλία και άμεση υπερχολερυθριναιμία. Η άμεση διάγνωση και η έγκαιρη αντιμετώπιση είναι σημαντική για τον ίδιο τον ασθενή αλλά το περιβάλλον του.

ΑΑ39 ΝΕΟΓΝΟ ΜΕ ΒΑΡΙΑ ΥΠΕΡΤΡΟΦΙΚΗ ΜΥΟΚΑΡΔΙΟΠΑΘΕΙΑ (ΥΜΚ) ΕΠΙ ΕΔΑΦΟΥΣ ΙΝΣΟΥΛΙΝΟΕΞΑΡΤΩΜΕΝΟΥ ΣΑΚΧΑΡΩΔΟΥΣ ΔΙΑΒΗΤΗ ΚΥΗΣΗΣ (ΣΔΚ)

Ε. Οικονόμου[1,2], Α. Γαλανοπούλου[1], Ν. Μάλιτς[1], Α. Σπηλιόπουλος[1], Α. Κουκουλέτσος[1], Μ. Βαλλιανάτου[1,3], Ε. Στογιαννίδου[1], Α. Σπηλιοπούλου[1], Π. Τσάμη[1], Ι. Κουλούρας[1]

1. ΜΕΝΝ- Νεογνολογικό Τμήμα Γ.Ν.Πατρών «Αγ. Ανδρέας»
2. Κ.Υ. Νοτίου Τομέα Πατρών
3. Γ.Ν.Παίδων Πατρών «Καραμανδάνειο»

Εισαγωγή-Σκοπός: Η περιγραφή περίπτωσης νεογνού με βαριά ΥΜΚ και συνοδό απόφραξη του χώρου εξόδου της αριστερής κοιλίας, σε έδαφος ινσουλινοεξαρτώμενου ΣΔΚ της μητέρας. Η ΥΜΚ χαρακτηρίζεται από πάχυνση του ενός ή και των δύο κοιλιακών τοιχωμάτων, συμπεριλαμβανομένου του μεσοκοιλιακού διαφράγματος, με ή χωρίς συνοδό συστολική και διαστολική καρδιακή δυσλειτουργία. Η υπερινσουλιναιμία του εμβρύου ως απάντηση στην υπεργλυκαιμία της μητέρας έχει ενοχοποιηθεί.

Υλικό/Μέθοδος: Νεογνό θήλυ, δίδυμος κύηση- εξωσωματική γονιμοποίηση, 31 εβδομάδες-AGA.Ινσουλινοεξαρτώμενος ΣΔΚ και χολόσταση κύησης της μητέρας. Επείγουσα καισαρική τομή λόγω ενδομήτριου θανάτου του β' διδύμου. Χωρίς άλλες εμφανείς συγγενείς ανωμαλίες. Εισαγωγή στη ΜΕΝΝ λόγω προωρότητας και αναπνευστικής δυσχέρειας.

Αποτελέσματα: Το νεογνό άμεσα διασωληνώθηκε, έλαβε επιφανειοδραστικό παράγοντα και τέθηκε σε μηχανική υποστήριξη της αναπνοής και χορήγηση μονοξειδίου του αζώτου (ΝΟ), σιλδεναφίλης και αγγειοσυσπαστικών φαρμάκων με συνεχιζόμενη, ωστόσο, επιδείνωση της αναπνευστικής του λειτουργίας. Από το διαθωρακικό υπερηχογράφημα καρδιάς, στο 2ο 24ωρο ζωής, διαπιστώθηκε βαριά ΥΜΚ σε έδαφος ΣΔΚ και πνευμονική υπέρταση. Έγινε έναρξη αγωγής με από του στόματος β-αδρενεργικό αποκλειστή (προπρανολόλη). Από το 6ο 24ωρο ζωής, διαπιστώθηκε σταδιακή βελτίωση των υπερηχογραφικών ευρημάτων, ενώ βελτίωση της κλινικής εικόνας παρατηρήθηκε από το 20ο 24ωρο ζωής. Διακοπή ΝΟ στο 22ο, του μηχανικού αερισμού στο 26ο και του β-αποκλειστή στο 30ο 24ωρο ζωής. Από το λοιπό εργαστηριακό και παρακλινικό έλεγχο δεν προέκυψαν ιδιαίτερα παθολογικά ευρήματα και το νεογνό εξήλθε από τη ΜΕΝΝ στο 72ο 24ωρο ζωής.

Συμπεράσματα: Η ΥΜΚ αποτελεί γνωστή επιπλοκή των νεογνών διαβητικών μητέρων. Στην πλειοψηφία των περιπτώσεων είναι ήπια και αναστρέψιμη, ενδέχεται ωστόσο να είναι σοβαρή και να οδηγήσει σε εμβρυικό ή νεογνικό θάνατο. Υποστηρικτική θεραπεία με οξυγόνο συνήθως αρκεί, σπανιότερα όμως μπορεί να χρειαστεί και αγωγή με β-αδρενεργικό αποκλειστή για βελτίωση της καρδιακής παροχής.Η περιγραφείσα περίπτωση επιβεβαιώνει την ανάγκη ελέγχου των νεογνών μητέρων με ινσουλινοεξαρτώμενο ΣΔΚ με ηλεκτροκαρδιογράφημα και υπερηχογράφημα καρδιάς.



ΑΑ40 ΝΕΟΓΝΟ ΜΕ ΣΥΜΠΤΩΜΑΤΙΚΗ ΣΥΓΓΕΝΗ ΛΟΙΜΩΞΗ ΑΠΟ CMV

Ε. Πανούτσου[1], Ε. Παπαχατζή[1], Ε. Σκυλογιάννη[1], Μ. Βούρτση[1], Σ. Τζίφας[1], Θ. Δάσιος[1], Δ. Γκέντζη[2], Γ. Δημητρίου[1,2]

1. Μονάδα Εντατικής Νοσηλείας Νεογνών, Π.Γ.Ν. Πατρών
2. Παιδιατρική Κλινική, Π.Γ.Ν. Πατρών

Σκοπός: Περιγραφή περιστατικού με συμπτωματική συγγενή λοίμωξη από κυτταρομεγαλοιό (cCMV).

Ασθενείς- Μέθοδοι: Πρόκειται για νεογνό άρρεν, που γεννήθηκε σε ιδιωτικό μαιευτήριο, στις 34 εβδομάδες κύησης με επείγουσα καισαρική λόγω ενδομήτριας καθυστέρησης της αύξησης και ολιγαμνίου. Το νεογνό (συμμετρικό SGA, βάρος γέννησης 2080, Apgar 9/9) στις 18 ώρες ζωής παρουσίασε άμεση υπερχολερυθριναιμία με κλινική εικόνα αποχρωματισμένων κοπράνων, οπότε και διεκομίσθη στη ΜΕΝΝ.

Αποτελέσματα: Μετά την εισαγωγή του στη ΜΕΝΝ, παρουσίασε άπνοιες οπότε και υποστηρίχθηκε με nCPAP για περίπου 10 ώρες. Παρέμεινε αιμοδυναμικά σταθερό. Έλαβε αντιβιοτική αγωγή (αμπικιλλίνη, γενταμυκίνη) λόγω πιθανής λοίμωξης (CRP 2,4 mg/dl, θρομβοπενία PLTs 26,000) για 7 ημέρες. Σιτίστηκε πλήρως την 11η ημέρα ζωής. Στα πλαίσια διερεύνησης της άμεσης υπερχολερυθριναιμίας/χολόστασης ανευρέθη θετική PCR ούρων για CMV οπότε και τέθηκε η διάγνωση. Λόγω της συγγενούς CMV λοίμωξης, έγινε οφθαλμιατρική εκτίμηση και υπέρηχος εγκεφάλου, τα οποία ήταν φυσιολογικά, και ωτοακουστικές εκπομπές (αποτυχία έκλυσης αριστερά). Η μαγνητική εγκεφάλου ανέδειξε πολυμικρογυρία. Εκ του ορολογικού ελέγχου το νεογνό είχε θετικά IgM και IgG CMV (42,3 και 124 AU/ml αντίστοιχα). Το νεογνό έλαβε γανσικλοβίρη από την 8η ημέρα ζωής, η οποία τροποποιήθηκε σε βαλακικλοβίρη στις 12 ημέρες, με καλή ανταπόκριση του ιικού φορτίου (γράφημα 1).

Συμπεράσματα: Η άμεση υπερχολερυθριναιμία σε συνδυασμό με κλινική εικόνα χολόστασης πρέπει να εγείρουν υποψία και να γίνεται άμεση διερεύνηση πιθανούς συγγενούς λοίμωξης. Η συμπτωματική cCMV πρέπει να αντιμετωπίζεται έγκαιρα και αποτελεσματικά προκειμένου να μειωθούν οι άμεσες και οι απώτερες επιπλοκές για το βρέφος.

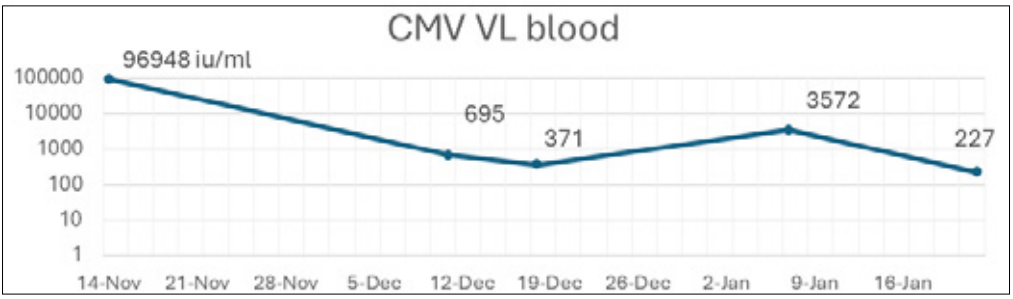

Γράφημα 1. Ιικό φορτίο CMV στο αίμα (iu/ml).

ΑΑ41 ΝΕΟΓΝΟ ΜΕ ΟΛΙΓΑΜΝΙΟ, ΥΠΟΠΛΑΣΤΙΚΟΥΣ ΠΝΕΥΜΟΝΕΣ ΚΑΙ ΑΝΟΥΡΙΑ

Ε. Οικονόμου[1,2], Α. Γαλανοπούλου[1], Α. Κουκουλέτσος[1], Α. Σπηλιόπουλος[1], Ν. Μάλιτς[1], Μ. Βαλλιανάτου[1,3], Α. Σπηλιοπούλου[1], Ε. Στογιαννίδου[1], Π. Τσάμη[1], Ι. Κουλούρας[1]

1. ΜΕΝΝ- Νεογνολογικό Τμήμα Γ.Ν. Πατρών «Αγ. Ανδρέας»
2. Κ.Υ. Νοτίου Τομέα Πατρών
3. Γ.Ν. Παίδων Πατρών «Καραμανδάνειο»

Εισαγωγή-Σκοπός: Η περιγραφή περίπτωσης νεογνού με ολιγάμνιο,υποπλαστικούς πνεύμονες και νεφρική ανεπάρκεια.Η μητέρα ελάμβανε αγωγή με ολμεσαρτάνη λόγω υπέρτασης.Η ολμεσαρτάνη αποτελεί ανταγωνιστή της αγγειοτασίνης ΙΙ,με γνωστές βλαπτικές επιδράσεις στο έμβρυο όταν χορηγείται κατά τη διάρκεια του β' και γ' τριμήνου της κύησης.

Υλικό/Μέθοδος: Νεογνό άρρεν,38 εβδομάδες-SGA. Τριτοτόκος μητέρα με ινσουλινο-εξαρτώμενο σακχαρώδη διαβήτη κύησης και υπέρταση υπό αγωγή με ολμεσαρτάνη καθ'όλη τη διάρκεια της κύησης κατόπιν οδηγιών καρδιολόγου,όπως διαπιστώθηκε κατά τη λήψη του τακτικού ιστορικού από τους παιδιάτρους. Προγραμματισμένη καισαρική τομή λόγω προηγηθείσας.Ολιγάμνιο,αμνιακό υγρό εντόνως κεχρωσμένο. Χωρίς εμφανείς συγγενείς ανωμαλίες.Εισαγωγή στη ΜΕΝΝ λόγω χαμηλού βάρους γέννησης(2300γρ) και πιθανής λοίμωξης.

Αποτελέσματα: Από τον εργαστηριακό και απεικονιστικό έλεγχο εισαγωγής διαπιστώθηκαν αυξημένη τιμή κρεατινίνης ορού(1.4mg/dL)και υποπλαστικοί πνεύμονες με παρουσία πνευμοθώρακα δεξιά.Το νεογνό άμεσα διασωληνώθηκε και τέθηκε σε μηχανική υποστήριξη της αναπνοής για 24 ώρες.Επιπλέον εμφάνισε νεφρική ανεπάρκεια, με ανουρία,αυξημένη τιμή κρεατινίνης ορού(max τιμή 2.8mg/dL στο 2ο 24ωρο ζωής),σταδιακά επιδεινούμενο οίδημα άκρων-σώματος και οριακά χαμηλές τιμές αρτηριακής πίεσης.Έλαβε ενδοφλέβια υγρά, ντοπαμίνη,φουροσεμίδη,αλβουμίνη,καθώς και αντιβιοτική αγωγή.Από τον υπέρηχο εγκεφάλου αναδείχθηκε αύξηση της ηχογένειας στην περικοιλιακή και κατά τόπους και στην εν τω βάθει λευκή ουσία των εγκεφαλικών ημισφαιρίων.Από τον υπέρηχο κοιλίας διαπιστώθηκε αύξηση της ηχογένειας του παρεγχύματος αμφότερων των νεφρών με κατά τόπους ασαφοποίηση του φλοιομυελώδους διαχωρισμού,παρουσία πολλαπλών γραμμοειδών ηχογενών αλλοιώσεων στο επίπεδο της νεφρικής πυέλου αριστερά με επέκταση ενδονεφρικά καθώς και παρουσία υποηχογενών ανομοιογενών στοιχείων(ως επί θρόμβου) εντός της αριστερής νεφρικής φλέβας. Λόγω της κλινικής εικόνας και των υπερηχογραφικών ευρημάτων,το νεογνό διεκομίσθη σε παιδονεφρολογικό κέντρο.

Συμπεράσματα: Η χορήγηση φαρμάκων κατά τη διάρκεια της κύησης οφείλει να γίνεται με ιδιαίτερη προσοχή λόγω της επίδρασης που ενδέχεται να έχουν στο αναπτυσσόμενο έμβρυο.Συνεχής ενημέρωση και επικοινωνία των ιατρών όλων των ειδικοτήτων που παρακολουθούν την έγκυο είναι απαραίτητη προκειμένου να αποφεύγεται,κατά το δυνατό,η χορήγηση επικίνδυνων ουσιών.Η προαναφερθείσα περίπτωση υπογραμμίζει,επίσης,τη σημασία της λήψης λεπτομερούς ιστορικού από τους παιδιάτρους προ του τοκετού.

ΑΑ42 ΝΕΟΓΝΟ ΜΕ ΕΜΜΕΝΟΥΣΑ ΒΡΑΔΥΚΑΡΔΙΑ

Ε. Οικονόμου[1,2], Α. Γαλανοπούλου[1], Α. Σπηλιόπουλος[1], Α. Κουκουλέτσος[1], Ν. Μάλιτς[1], Μ. Βαλλιανάτου[1,3], Α. Σπηλιοπούλου[1], Ε. Στογιαννίδου[1], Π. Τσάμη[1], Ι. Κουλούρας[1]

1. ΜΕΝΝ- Νεογνολογικό Τμήμα Γ.Ν. Πατρών «Αγ. Ανδρέας»
2. Κ.Υ. Νοτίου Τομέα Πατρών
3. Γ.Ν. Παίδων Πατρών «Καραμανδάνειο»

Εισαγωγή-Σκοπός: Η περιγραφή περίπτωσης νεογνού με εμμένουσα βραδυκαρδία μετά τον τοκετό. Οι πρώιμες κολπικές συστολές αποτελούν συχνό εύρημα κατά τη νεογνική περίοδο και μπορεί να εκδηλωθούν ως κολπική διδυμία, τριδυμία ή σε ζεύγη. Στα αίτια συμπεριλαμβάνονται: ηλεκτρολυτικές διαταραχές, υπογλυκαιμία, υποξία- οξέωση, υπερθυρεοειδισμός, ανωριμότητα του ερεθισματαγωγού συστήματος, λοίμωξη- σηψαιμία, δομικές καρδιοπάθειες και φάρμακα της μητέρας.

Υλικό/Μέθοδος: Νεογνό άρρεν,38 εβδομάδες- ΑGA. Πρωτοτόκος μητέρα με γνωστό ιστορικό υπερθυρεοειδισμού. Καισαρική τομή λόγω μη εξέλιξης. Χωρίς εμφανείς συγγενείς ανωμαλίες. Εισαγωγή στη ΜΕΝΝ στο 4ο 24ωρο ζωής λόγω επεισοδίων βραδυκαρδίας.

Αποτελέσματα: Κατά την τακτική παιδιατρική εξέταση του νεογνού μετά τη γέννηση, διαπιστώθηκαν επαναλαμβανόμενα επεισόδια οριακά χαμηλών σφύξεων έως 90/λεπτό, κυρίως κατά τη διάρκεια του ύπνου. Στο 4ο 24ωρο ζωής ωστόσο διαπιστώθηκε βραδυκαρδία (έως 65σφύξεις/λεπτό) και αρρυθμία, οπότε το νεογνό εισήχθη στη ΜΕΝΝ, τέθηκε σε συνεχή ηλεκτροκαρδιογραφική παρακολούθηση και έγινε 24ωρη καταγραφή του καρδιακού ρυθμού με Holter ρυθμού. Διαπιστώθηκε εμμένουσα κολπική διδυμία με μη αγόμενες κολπικές έκτακτες συστολές. Από το λοιπό εργαστηριακό έλεγχο και το υπερηχογράφημα καρδιάς δεν προέκυψαν παθολογικά ευρήματα, ενώ για το ενδεχόμενο λοίμωξης καλύφθηκε με αντιβιοτική αγωγή. Κατόπιν επικοινωνίας με παιδοαρρυθμιολόγο, συνεστήθη η έναρξη αντιαρρυθμικής αγωγής με προπρανολόλη, λόγω υποψίας έκτοπης κολπικής εστίας, με άμεση ανταπόκριση. Το νεογνό διεκομίσθη σε κέντρο με παιδοκαρδιολογική υποστήριξη.

Συμπεράσματα: Οι μη αγώγιμες κολπικές εκτακτοσυστολές μπορεί να εμφανιστούν στα νεογνά και κάποιες φορές θεωρούνται λανθασμένα φλεβοκομβική βραδυκαρδία. Συνήθως είναι καλοήθεις και υποστρέφουν αυτόματα μέσα σε εβδομάδες ή μήνες. Μεγάλος βαθμός υποψίας είναι απαραίτητος καθώς ενδέχεται να χρειαστεί αντιαρρυθμική αγωγή, αφού πρώτα αποκλεισθούν άλλα αναστρέψιμα αίτια.

ΑΑ43 ΔΙΕΘΝΗ ΠΡΟΤΥΠΑ ΧΡΗΣΗΣ ΑΝΤΙ-VEGF ΘΕΡΑΠΕΙΑΣ ΣΤΗΝ ΑΜΦΙΒΛΗΣΤΡΟΕΙΔΟΠΑΘΕΙΑ ΤΗΣ ΠΡΟΩΡΟΤΗΤΑΣ (ΑτΠ)

Ν. Κοζέης[1,2,4], **Μ. Τζητηρίδου[3]**, Α. Κοζέη[1], Μ. Τριανταφυλλά[1], Χ. Τσενίκογλου[1], Ε. Παναγιώτου[1], Σ. Τυραδέλλης[1]

1. Pediatric Eye Center of Greece, Ελλάδα
2. University Hospitals, Cleveland, Οχάιο, ΗΠΑ
3. Σχολή Επιστημών Υγείας, Τμήμα Μαιευτικής, Πανεπιστήμιο Δυτικής Μακεδονίας
4. IPOSC, International Pediatric Ophthalmology & Strabismus Council

Εισαγωγή: Η αμφιβληστροειδοπάθεια της προωρότητας (ΑτΠ) εξακολουθεί να αποτελεί μια από τις κυριότερες αιτίες αποτρέψιμης παιδικής τύφλωσης παγκοσμίως, με περισσότερες από 50.000 περιπτώσεις. Η χρήση παραγόντων κατά του αγγειακού ενδοθηλιακού αυξητικού παράγοντα (αντι-VEGF) έχει αυξηθεί σημαντικά για τη θεραπεία της ΑτΠ τύπου 1, κυρίως στις οπίσθιες μορφές της νόσου. Ωστόσο, απουσιάζουν καθολικά αποδεκτά θεραπευτικά πρωτόκολλα.

Σκοπός: Η παρούσα μελέτη είχε ως στόχο τη διερεύνηση των παγκόσμιων κλινικών πρακτικών σχετικά με τη χρήση της αντι-VEGF θεραπείας στη ΑτΠ, μέσω της αξιολόγησης των εξής παραμέτρων:

- Επιλογή και δοσολογία των αντι-VEGF παραγόντων
- Τύποι και ζώνες της ΑτΠ που αντιμετωπίζονται
- Μέθοδοι αναισθησίας που εφαρμόζονται κατά τη χορήγηση

Μέθοδος: Ένα σύντομο διαδικτυακό ερωτηματολόγιο διανεμήθηκε σε παιδοοφθαλμιάτρους παγκοσμίως μέσω επαγγελματικών δικτύων, συμπεριλαμβανομένου του IPOSC. Συλλέχθηκαν δεδομένα σχετικά με τις τρέχουσες πρακτικές και προτιμήσεις στη χρήση της αντι-VEGF θεραπείας για τη ΑτΠ.



Αποτελέσματα:

Δημογραφικά Συμμετεχόντων: Συνολικά καταγράφηκαν 104 απαντήσεις, με τη μεγαλύτερη εκπροσώπηση από το Ηνωμένο Βασίλειο (33%), τις Ηνωμένες Πολιτείες (27%) και την Κίνα (19%).

Αναισθητικές Πρακτικές: Για τα μη διασωληνωμένα νεογνά, οι πιο συχνές πρακτικές ήταν ο συνδυασμός καταστολής και τοπικής αναισθησίας (42%) ή αποκλειστικά τοπική αναισθησία (41%). Στα διασωληνωμένα νεογνά, η κυρίαρχη πρακτική ήταν η χρήση μόνο τοπικής αναισθησίας (54%).

Χρήση Αντι-VEGF: Η βεβακιζουμάμπη αναδείχθηκε ως ο συχνότερα χρησιμοποιούμενος πρώτης γραμμής παράγοντας (50%), παρά την εκτός ένδειξης χρήση της για την ΑτΠ. Η πιο κοινή δοσολογία ήταν 0.625 mg (σε 0.025 ml) (65%), ενώ το 35% των συμμετεχόντων ανέφερε εναλλακτικά δοσολογικά σχήματα. Οι μισοί από τους ερωτηθέντες ανέφεραν ότι η αντι-VEGF θεραπεία χορηγήθηκε κυρίως για ΑτΠ τύπου 1 εντοπισμένη στη ζώνη 1 ή στην οπίσθια ζώνη 2.

Συμπεράσματα: Η διεθνής αυτή έρευνα ανέδειξε σημαντική μεταβλητότητα στις πρακτικές χρήσης αντι-VEGF στην ΑτΠ, όσον αφορά την επιλογή του φαρμάκου, τα δοσολογικά σχήματα, τις ενδείξεις θεραπείας και τις αναισθητικές μεθόδους. Οι διαφορές αυτές υπογραμμίζουν την επείγουσα ανάγκη για μακροχρόνιες, τεκμηριωμένες μελέτες που θα οδηγήσουν σε καθολικές, βασισμένες σε αποδείξεις κατευθυντήριες οδηγίες για την ασφαλή και αποτελεσματική αντιμετώπιση της ΑτΠ στα πρόωρα νεογνά.

ΑΑ44 VOLVULUS ΣΕ ΝΕΟΓΝΟ ΜΕ ΕΣΩΤΕΡΙΚΗ ΚΗΛΗ

Ε. Ταβουλάρη[1], Γ. Καραβάνα[1], Κ. Μητρόπουλος[1], Ε. Ισαακίδου[1], Ι. Λουκάς[2], Ρ. Σώκου[1], Σ. Γκάντσεβα[1], Μ. Παπαδοπούλου[1], Σ. Φεσσάτου[3], Β. Φαλαϊνα[1], Α. Κωνσταντινίδη[1], Μ. Θεοδωράκη[1]

1. Μονάδα Εντατικής Νοσηλείας Νεογνών, Γ.Ν. Νίκαιας-Πειραιά ¨Άγιος Παντελεήμων¨
2. Παιδοχειρουγικό τμήμα, Γ.Ν. Νίκαιας-Πειραιά ¨Άγιος Παντελεήμων¨
3. Μονάδα Παιδιατρικής Γαστρεντερολογίας, Ηπατολογίας και Διατροφής, Γ΄ Παιδιατρική Κλινική, Π. Γ. Ν. «Αττικόν»

Εισαγωγή: Οι εσωτερικές κήλες, αν και ασυνήθεις αιτίες εντερικής απόφραξης στα νεογνά (0,5-5,8% των περιπτώσεων), συνδέονται με υψηλά ποσοστά νοσηρότητας και θνητότητας. Είναι σπάνιες, συνήθως συγγενείς, διαμεσεντερικού τύπου, συσχετίζονται με ενδομήτρια αγγειακά συμβάματα και προβάλλουν συχνά με ασαφή συμπτώματα. Η διάγνωση γίνεται κυρίως διεγχειρητικά.

Σκοπός: Η παρουσίαση νεογνού με volvulus εντέρου διαμέσου διαμεσεντερικής κήλης, με ασυνήθη κλινική προβολή.

Παρουσίαση περιστατικού: Τελειόμηνο νεογνό γεννηθέν μετά από απαρακολούθητη κύηση με καισαρική τομή λόγω αποκόλλησης πλακούντα, με Apgar score 7/1΄και 8/5΄, διακομίστηκε στο τμήμα μας σε ηλικία 10 ημερών λόγω αναφερόμενης μειωμένης σίτισης, εμέτου και δύο αιμορραγικών κενώσεων το προηγούμενο 24ώρο. Ακολούθως το νεογνό επανήλθε σε άριστη κατάσταση, σιτιζόταν καλά κυρίως με μητρικό γάλα και είχε φυσιολογικές κενώσεις. Ο εργαστηριακός έλεγχος για λοίμωξη, διαταραχές πηκτικότητας, η α\α, το υπερηχογράφημα κοιλίας και το scanning μεκελείου ήταν φυσιολογικά. Παρέμεινε ασυμπτωματικό για 5 ημέρες, οπότε εμφάνισε εικόνα οξείας κοιλίας με χολώδεις εμέτους και αιμορραγικές κενώσεις. Στο χειρουργείο διαπιστώθηκε συστροφή λεπτού εντέρου διά χάσματος εσωτερικής διαμεσεντερικής κήλης με μεγάλης έκτασης ισχαιμικές αλλοιώσεις που περιόρισαν σημαντικά την δυνατότητα εξασφάλισης υγιούς υπολειπόμενου εντέρου. Την έβδομη μετεγχειρητική ημέρα λόγω κλινικοεργαστηριακής επιδείνωσης σε δεύτερο χειρουργείο, διαπιστώθηκε εκτεταμένη νέκρωση του λεπτού εντέρου και απουσία σφυγμού στην άνω μεσεντέρια αρτηρία. Διενεργήθηκε εκτεταμένη εντερεκτομή ειλεού και νηστιδοστομία. Σε ηλικία 3 μηνών, με τελικοτελική αναστόμωση, διακομίστηκε σε παιδογαστρεντερολογικό κέντρο λόγω συνδρόμου βραχέος εντέρου και ηπατικής νόσου σχετιζόμενης με εντερική ανεπάρκεια (IFALD). Σήμερα, 17 μηνών, λαμβάνει μερική εντερική σίτιση και παρεντερική διατροφή. Η καμπύλη αύξησης Β.Σ. είναι περί την 10η Ε.Θ. και η ψυχοκινητική του εξέλιξη κρίνεται ικανοποιητική.

Συμπέρασμα: Οι συγγενείς εσωτερικές κήλες στα νεογνά παραμένουν απειλητικές για τη ζωή, αλλά διαγιγνώσκονται δύσκολα προεγχειρητικά, ελλείψει ειδικών απεικονιστικών ευρημάτων. Η ευαισθητοποίηση στη διερεύνηση συμπτωμάτων από το πεπτικό ενδεικτικών εντερικής απόφραξης ή ασαφούς αιτιολογίας και η έγκαιρη διάγνωση και παρέμβαση, δύνανται να περιορίσουν τις πιθανές, συνήθως σοβαρές, επιπλοκές.

ΑΑ45 ΕΠΙΠΛΟΚΗ ΚΕΝΤΡΙΚΟΥ ΦΛΕΒΙΚΟΥ ΚΑΘΕΤΗΡΑ ΣΕ ΠΡΟΩΡΟ ΝΕΟΓΝΟ

Λ. Μπαγλατζή[1], Κ. Σκούφου[2], Χ. Μπαλαδήμα[3], Ε. Τετώρου[4], Ε. Παπαθωμά[1], Ε. Ρήγα[1], Ε. Θεοδωροπούλου[1], Ε. Στρατίκη[1]

1. ΜΕΝΝ και Νεογνολογικό Τμήμα, Γ.Ν.Α. «Αλεξάνδρα»
2. VIVANTES Klinicum im Friedrichshain, Βερολίνο, Γερμανία
3. ΜΕΝΝ, Μαιευτήριο ΡΕΑ
4. Β΄ Πανεπιστημιακή Παιδιατρική Κλινική Παίδων Αγλαΐα Κυριακού

ΕΙΣΑΓΩΓΗ: Η τοποθέτηση περιφερικά εισερχόμενων κεντρικών φλεβικών καθετήρων (PICC) χρησιμοποιείται όλο και περισσότερο στα νεογνά που νοσηλεύονται σε ΜΕΝΝ και ιδιαίτερα σε αυτά που είναι πρόωρα και πολύ χαμηλού βάρους γέννησης. Η χρήση τους θεωρείται ασφαλής, αλλά ενέχει κινδύνους όπως είναι οι λοιμώξεις, οι θρομβώσεις, η μετατόπισή τους και σπανιότερα η τρώση του αγγείου, που μπορεί να αποβεί μοιραία για τη ζωή του νεογνού.

ΣΚΟΠΟΣ: Παρουσίαση περιστατικού πλευριτικής συλλογής - χυλοθώρακα ως επιπλοκή σε περιφερικά εισερχόμενο κεντρικό φλεβικό καθετήρα σε εξαιρετικά πρόωρο νεογνό που νοσηλευόταν στην ΜΕΝΝ.

ΥΛΙΚΟ: Νεογνό ΗΚ: 23+5 με ΒΓ: 610 γρ, στην 30η ημέρα ζωής και ενώ βρισκόταν διασωληνωμένο σε σταθερή κατάσταση και σε πλήρη παρεντερική διατροφή με περιφερικά εισερχόμενο κεντρικό καθετήρα, εμφάνισε αιφνίδια επιδείνωση της αναπνευστική λειτουργίας με αύξηση των αναγκών σε FiO2 έως 100%. Η ακτινογραφία ανέδειξε συρρίκνωση του ΔΕ πνεύμονα και ευμεγέθη πλευριτική συλλογή.

ΑΠΟΤΕΛΕΣΜΑΤΑ: Έγινε άμεση αναρρόφηση του πλευριτικού υγρού με βελόνη με σταδιακή βελτίωση της αναπνευστικής λειτουργίας του νεογνού. Το υγρό που αναρροφήθηκε είχε τη σύσταση του διαλύματος της παρεντερικής διατροφής. Στη συνέχεια αφαιρέθηκε ο κεντρικός καθετήρας και το νεογνό παρέμεινε καρδιοαναπνευστικά σταθερό.

ΣΥΜΠΕΡΑΣΜΑΤΑ: Η πλευριτική συλλογή που σχετίζεται με κεντρικό καθετήρα αποτελεί μια σπάνια επιπλοκή της χρήσης του και μπορεί να είναι μοιραία. Η εμφάνισή της σχετίζεται με μετακίνηση του άκρου του καθετήρα από την καρδιακή ώση και τη χορήγηση υγρών. Οι ΜΕΝΝ πρέπει να είναι σε επαγρύπνηση για τον τακτικό έλεγχο της σωστής θέσης του καθετήρα και την έγκαιρη αναγνώριση και αντιμετώπιση αυτών των επιπλοκών.

ΑΑ46 Η ΒΡΑΧΕΙΑ ΣΥΜΒΟΥΛΕΥΤΙΚΗ ΔΙΑΚΟΠΗΣ ΚΑΠΝΙΣΜΑΤΟΣ ΚΑΙ Η ΕΦΑΡΜΟΓΗ ΤΗΣ ΣΤΗ ΜΟΝΑΔΑ ΕΝΤΑΤΙΚΗΣ ΝΟΣΗΛΕΙΑΣ ΝΕΟΓΝΩΝ

Μ. Βλάχου[1,2], Γ. Κύρκου[2], Β. Βιβιλάκη[2], Α. Καπετανάκη[1], Α. Διαμάντη[2]

1. Νεογνολογικό Τμήμα, ΠΓΝΜ Έλενα Βενιζέλου, Αθήνα, Ελλάδα
2 .Τμήμα Μαιευτικής, Πανεπιστήμιο Δυτικής Αττικής, Αθήνα

Εισαγωγή: Το κάπνισμα και το άτμισμα αποτελούν υψηλό παράγοντα κινδύνου για νοσηρότητα και θνησιμότητα τόσο των γονέων όσο και των νεογνών τους που νοσηλεύονται στη Μονάδα Εντατικής Νοσηλείας Νεογνών (ΜΕΝΝ). Η υποστήριξη για αλλαγή της καπνιστικής συμπεριφοράς των γονέων, αποτελεί σημαντική πρακτική για τη διαφύλαξη της υγείας των ίδιων αλλά και του νεογνού. Οι επαγγελματίες υγείας που στελεχώνουν τις ΜΕΝΝ είναι ικανοί να εντοπίζουν τους καπνιστές και να εφαρμόζουν τη σύντομη συμβουλευτική για διακοπή καπνίσματος ως διαδικασία ρουτίνας.

Σκοπός: Σκοπός της εργασίας είναι η παρουσίαση της Βραχείας Συμβουλευτικής για τη διακοπή του καπνίσματος και πως μπορεί να χρησιμεύσει ως εργαλείο στη ΜΕΝΝ.

Υλικό-Μεθοδολογία: Πραγματοποιήθηκε αναζήτηση επιστημονικών άρθρων σε ηλεκτρονικές βάσεις δεδομένων (Pubmed, Google Scholar) και χρησιμοποιήθηκαν λέξεις κλειδιά όπως 5As, 5Rs, tobacco cessation, NICU.

Αποτελέσματα: Η βραχεία συμβουλευτική είναι σύντομης διάρκειας, δεν απαιτεί οικονομικούς πόρους και είναι κατάλληλη για όλα τα κλινικά πλαίσια. Οι στρατηγικές που εφαρμόζονται κατά τη βραχεία συμβουλευτική είναι τα μοντέλα των 5As και 5Rs που συστήνονται ως κατευθυντήρια γραμμή κλινικής πρακτικής για τη θεραπεία από την εξάρτηση νικοτίνης.

Αρχικά, οι επαγγελματίες υγείας ενημερώνουν τους γονείς σχετικά με τις επιπτώσεις της χρήση καπνού στην υγεία τη δική τους, αλλά και τις επιπτώσεις στην εύθραυστη υγεία των νεογνών από τη δευτερογενή και τριτογενή έκθεση, παρέχονται κίνητρα για έναρξη της προσπάθειας για διακοπή και εντοπίζονται τα πιθανά εμπόδια ώστε να δοθούν λύσεις και τέλος γίνεται συζήτηση για τον τρόπο που επηρεάζεται το μητρικό γάλα και κατά συνέπεια ο θηλασμός. Στη συνέχεια εκτιμάται η ετοιμότητα των γονέων για διακοπή καπνίσματος και αλλαγή του καπνιστικού προφίλ τους.



Το μοντέλο των 5As εφαρμόζεται στους γονείς που εμφανίζονται έτοιμοι για διακοπή και περιλαμβάνει τα εξής βήματα:

1. Ρωτήστε (Ask) και διερευνήστε το καπνιστικό προφίλ του ασθενή
2. Συμβουλέψτε (Advice) τον ασθενή που καπνίζει να διακόψει το κάπνισμα
3. Αξιολογήστε (Assess) την ετοιμότητα του ασθενή για τη διακοπή
4. Βοηθήστε (Assist) στην προσπάθεια διακοπής
5. Προγραμματίστε (Arrange) επαναληπτικές συνεδρίες είτε πρόσωπο με πρόσωπο είτε τηλεφωνικά

Σε όσα ζευγάρια δεν επιθυμούν άμεσα διακοπή, εφαρμόζεται το μοντέλο των 5Rs με αναφορές στη σημασία της διακοπής, στους κινδύνους του καπνίσματος και στη δημιουργία κινήτρων και περιλαμβάνει τα εξής βήματα:

1. Συνάφεια (Relevance): σε προσωπικό επίπεδο πόσο τον αφορά να διακόψει το κάπνισμα και ποιος θεωρεί ότι θα ήταν γι' αυτόν ο καλύτερος τρόπος
2. Κίνδυνοι (Risks): βραχυπρόθεσμοι και μακροπρόθεσμοι κίνδυνοι για την υγεία
3. Ανταμοιβές (Rewards): Ατομικά οφέλη της διακοπής καπνίσματος
4. Εμπόδια (Roadblocks): Εντοπισμός εμποδίων ή δυσκολιών που αποτρέπουν τον ασθενή να αλλάξει την καπνιστική του κατάσταση
5. Επανεκτίμηση (Repetition): Επανάληψη των παρεμβάσεων διακοπής καπνίσματος σε επόμενες επισκέψεις (όταν ο εξεταζόμενος δεν επιθυμεί ή δεν είναι έτοιμος για διακοπή αυτή τη στιγμή).

Οι επαγγελματίες υγείας εμφανίζονται διαθέσιμοι για όταν αποφασίσει το ζευγάρι να ξεκινήσει προσπάθεια και επανεκτιμά την ετοιμότητά του σε επόμενη συνάντηση. Κατά τη διάρκεια της νοσηλείας των νεογνών στη ΜΕΝΝ, η οποία τις περισσότερες φορές διαρκεί εβδομάδες ή μήνες, υπάρχουν πολλές ευκαιρίες που οι επαγγελματίες υγείας θα έρθουν σε επαφή με τους γονείς των νοσηλευόμενων νεογνών, όπως για παράδειγμα το επισκεπτήριο, η ενημέρωση για την πορεία της υγείας του νεογνού, ο θηλασμός, το kangaroo care, κτλ. Σε όλες τις παραπάνω περιπτώσεις οι μαίες/μαιευτές, οι νοσηλευτές και οι νεογνολόγοι, αφού θέσουν ερωτήματα σχετικά με τη χρήση καπνού, μπορούν να εφαρμόσουν τη βραχεία συμβουλευτική.

Συμπεράσματα: Η βραχεία συμβουλευτική για τη διακοπή καπνίσματος αποτελεί σημαντικό εργαλείο για τους επαγγελματίες υγείας που στελεχώνουν τις ΜΕΝΝ. Οι προσαρμοσμένες και στοχευμένες παρεμβάσεις που περιλαμβάνει δημιουργούν κίνητρα και συμβάλλουν στη γνώση των κινδύνων που προκύπτουν από το κάπνισμα, με κύριο στόχο την αλλαγή καπνιστικής συμπεριφοράς και την προστασία της υγείας των νοσηλευόμενων νεογνών.

ΑΑ47 ΕΠΙΠΤΩΣΕΙΣ ΤΟΥ ΚΑΠΝΙΣΜΑΤΟΣ ΣΤΗ ΝΕΟΓΝΙΚΗ ΥΓΕΙΑ

Μ. Βλάχου[1,2], Γ. Κύρκου[2], Β. Βιβιλάκη[2], Α. Καπετανάκη[1], Α. Διαμάντη[2]

1. Νεογνολογικό Τμήμα, Π.Γ.Ν.Μ. Έλενα Βενιζέλου, Αθήνα, Ελλάδα
2. Τμήμα Μαιευτικής, Πανεπιστήμιο Δυτικής Αττικής, Αθήνα

Εισαγωγή: Το κάπνισμα και η χρήση νέων προϊόντων καπνού, καθώς και η δευτερογενής και τριτογενής έκθεση στον καπνό κατά τη διάρκεια της κύησης, της λοχείας και του θηλασμού ενοχοποιούνται για βλάβες και εκδήλωση παθολογικών καταστάσεων στο νεογνό.

Σκοπός: Σκοπός της παρούσας εργασίας είναι να προσδιοριστούν οι δυσμενείς επιπτώσεις του καπνίσματος στο νεογνό

Υλικό-Μεθοδολογία: Πραγματοποιήθηκε βιβλιογραφική ανασκόπηση με αναζήτηση επιστημονικών άρθρων σε ηλεκτρονικές βάσεις δεδομένων (Pubmed, Google Scholar, Scopus), και χρησιμοποιήθηκαν λέξεις κλειδιά όπως smoking, infant, secondhand/ thirdhand smoking.

Αποτελέσματα: Από μελέτες διαπιστώνεται ότι το κάπνισμα και η δευτερογενής και τριτογενής έκθεση στον καπνό του τσιγάρου κατά τη διάρκεια της κύησης της λοχείας και του θηλασμού επιδρά αρνητικά στο νεογνό. Οι δυσμενείς συνέπειες που προκύπτουν είναι:

- Ενδομήτρια καθυστέρηση της ανάπτυξης (IUGR)
- Πρόωρος τοκετός
- Ελαττωμένο Apgar score το πρώτο λεπτό
- Χαμηλό βάρος γέννησης (<2500 gr)
- Νεογνό μικρό για την ηλικία κύησης
- Διαταραχές στη σωματική ανάπτυξη του εμβρύου-νεογνού (μικρότερο μήκος σώματος, μικρότερη περίμετρος θώρακος και κεφαλής)
- Διαταραχές στην ανάπτυξη του εγκεφάλου και των πνευμόνων
- Συγγενείς καρδιακές ανωμαλίες
- Γενετικές ανωμαλίες όπως ραιβοϊπποποδία, σχιστίες, κρυψορχία, μικροφθαλμία

Συμπεράσματα: Είναι γεγονός, ότι η έκθεση του νεογνού στο κάπνισμα και στη δευτερογενή και τριτογενή έκθεση στον καπνό επιφέρει σοβαρές και επιβλαβείς επιπτώσεις αυξάνοντας την νεογνική νοσηρότητα και θνησιμότητα. Τα παραπάνω είναι αναγκαίο να αποτελούν προτεραιότητα για τη δημόσια υγεία, ενώ η συμβολή και η εκπαίδευση των επαγγελματιών υγείας θα διαφυλάξουν την υγεία και την ευημερία της νέας ζωής.



ΑΑ48 ΠΑΡΟΥΣΙΑΣΗ ΠΕΡΙΣΤΑΤΙΚΟΥ ΝΕΟΓΝΙΚΗΣ ΑΛΛΟΑΝΟΣΗΣ ΘΡΟΜΒΟΠΕΝΙΑΣ

Α. Κοκκίνου[1], Κ. Μητρόπουλος[1], Γ. Καραβάνα[1], Σ. Γκάντσεβα[1], Ε. Ισαακίδου[1], Χ. Γηραλέα[3], Α. Μπάτσιου[1], Μ. Σαραντή[4], Μ. Πούρη[1], Μ. Λαμπρίδου[1], Χ. Ζιώγα[2], Μ. Θεοδωράκη[1]

1. ΜΕΝ Νεογνών Γ.Ν. Νίκαιας «Άγιος Παντελεήμονας»
2. Αιμοδοσία – Ανοσοαιματολογία Γ.Ν. «Ευαγγελισμός»
3. Παιδιατρική κλινική Γ.Ν. «Τζάνειο»
4. Παιδιατρική κλινική Ν.Π. «Αγλαΐα Κυριακού»

Εισαγωγή: Η νεογνική αλλοάνοση θρομβοπενία (NAIT) είναι μια σημαντική αιματολογική διαταραχή στα νεογνά, με εκτιμώμενη συχνότητα 1 ανά 1.500 γεννήσεις. Προκαλείται όταν εμβρυϊκά αιμοπετάλια φέρουν ένα πατρικά κληρονομούμενο αντιγόνο που δεν υπάρχει στη μητέρα. Κατά την εγκυμοσύνη παράγονται απ' τη μητέρα IgG αντιαιμοπεταλιακά αντισώματα έναντι του αντιγόνου αυτού που διαπερνώντας τον πλακούντα καταστρέφουν τα εμβρυϊκά και νεογνικά αιμοπετάλια που εκφράζουν το πατρικό αντιγόνο με σημαντικότερη επιπλοκή την ενδοκράνια αιμορραγία στο έμβρυο-νεογνό.

Σκοπός: Παρουσίαση περιστατικού νεογνικής αλλοάνοσης θρομβοπενίας.

Υλικό - Μέθοδος: Νεογνό άρρεν γεννήθηκε από IIτόκο μητέρα μετά από φυσιολογική κύηση 38w και Β.Γ.:2700γρ. με ΚΤ λόγω ισχιακής προβολής. Διεκομίσθη στη ΜΕΝΝ την 60η ώρα ζωής λόγω πετεχειώδους εξανθήματος από το πρώτο 24ωρο ζωής σε πρόσωπο-κορμό και θρομβοπενίας σε επανειλημμένες μετρήσεις με ελάχιστο αριθμό PLT: 56.000/μl. Κλινικά το νεογνό ήταν σε άριστη κατάσταση χωρίς παθολογικά ευρήματα πλην πετεχειών σε κορμό και βλέφαρα. Ο εργαστηριακός έλεγχος για μικροβιακές και συγγενείς λοιμώξεις ήταν αρνητικός και ο έλεγχος πήξης του νεογνού και τα αιμοπετάλια της μητέρας ήταν φυσιολογικά. Το U/S εγκεφάλου ήταν φυσιολογικό. Εστάλησαν αντιαιμοπεταλιακά Abs σε μητέρα και νεογνό.

Αποτελέσματα: Το νεογνό παρουσίασε προοδευτικά βελτιούμενη κλινικοεργαστηριακή εικόνα. Ταυτοποιήθηκαν αλλοαντισώματα έναντι του επιτόπου HPA-1a της γλυκοπρωτεΐνης GP IIb/IIIa σε υψηλό τίτλο στον ορό της μητέρας και σε χαμηλότερο στο πλάσμα του νεογνού, τυποποιώντας τη μητέρα ως HPA-1b1b και το νεογνό ως HPA-1a1b.

Συμπεράσματα: Η NAIT συχνά έχει ήπια προβολή και αρκετές φορές η διάγνωση είναι τυχαία, ωστόσο είναι σημαντική για την παρακολούθηση επόμενης κύησης, για την πρόληψη και την έγκαιρη αντιμετώπιση των σοβαρών επιπλοκών.

ΑΑ49 ΝΕΟΓΝΟ ΜΕ ΔΙΑΤΑΡΑΧΗ ΟΞΕΙΔΩΣΗΣ ΛΙΠΑΡΩΝ ΟΞΕΩΝ ΜΕΣΗΣ ΑΛΥΣΟΥ ΚΑΙ ΣΤΕΝΩΣΗ ΙΣΘΜΟΥ ΑΟΡΤΗΣ

Φ. Βασιλοπούλου[1], Ι. Βάσση[1], **Ε. Μπουρούσης[1]**, Μ. Παλυβού[1], Α. Νίκα[1]

1. Μονάδα Εντατικής Νοσηλείας Νεογνών, Γ.Ν.Π. Αθηνών «Παναγιώτη και Αγλαΐας Κυριακού»

Εισαγωγή: Η ανεπάρκεια ακυλο-CoA αφυδρογονάσης λιπαρών οξέων μέσης αλύσου (MCADD) είναι η πιο κοινή κληρονομική μεταβολική διαταραχή της β-οξείδωσης με συχνότητα εμφάνισης 1/50000 γεννήσεις. Οι ασθενείς με MCADD παρουσιάζουν μη κετωτική υπογλυκαιμία, η οποία μπορεί γρήγορα να εξελιχθεί σε λήθαργο, κώμα και θάνατο. Η στένωση του ισθμού της αορτής αποτελεί μια σχετικά σπάνια μορφή συγγενούς καρδιοπάθειας με εκτιμώμενη επίπτωση στον γενικό πληθυσμό 3/10.000 γεννήσεις ζώντων νεογνών.

Σκοπός: Παρουσίαση νεογνού με MCADD και στένωση ισθμού αορτής.

Υλικό/μέθοδοι: Πρόκειται για πρόωρο νεογνό άρρεν (ΗΚ 33+4 εβδομάδων) με βάρος γέννησης 2230gr , απαρακολούθητη κύηση το οποίο γεννήθηκε με καισαρική τομή και χρειάστηκε μικρής διάρκειας υποστήριξη με μηχανικό αερισμό. Από το νεογνικό screening τέθηκε η υποψία για MCADD που επιβεβαιώθηκε με μεταβολικό έλεγχο. Την 20η ημέρα ζωής παρουσίασε επεισόδια υπογλυκαιμίας που αποδόθηκαν στο MCADD τα οποία αποκαταστάθηκαν σταδιακά. Κατά την παραμονή του στη μονάδα και ενώ το νεογνό ήταν αιμοδυναμικά σταθερό έγινε καρδιολογική εκτίμηση προεγχειρητικά για χειρουργείο αποκατάστασης βουβωνοκήλης που διαπιστώθηκε στένωση του αορτικού τόξου στην περιοχή του ισθμού οπότε και διενεργήθηκε χειρουργείο αποκατάστασης της στένωσης.

Αποτελέσματα: Έγινε γενετικός έλεγχος που προέκυψε ομοζυγωτία σε παθογόνο μετάλλαξη του γονιδίου ACADM με τους γονείς να είναι ετεροζυγώτες. Επίσης λόγω στένωσης ισθμού αορτής εστάλη καρυότυπος οποίος ήταν φυσιολογικός άρρενος και έλεγχος για DiGrorge ο οποίος ήταν αρνητικός.

Συμπέρασμα: Η εφαρμογή του εκτεταμένου νεογνικού screnning στην Ελλάδα μας έχει δώσει τη δυνατότητα για έγκαιρη διάγνωση μεταβολικών νοσημάτων που μέχρι παλαιότερα τίθοταν η διάγνωση με την εμφάνιση των ανεπιθύμητων εκδηλώσεων. Επιπλέον η γονιδιακή επιβεβαίωση της νόσου βοηθά στη γενετική συμβουλευτική των γονεών. Μέχρι σήμερα η στένωση ισθμού αορτής δεν έχει συσχετιστεί με το MCADD γεγονός που χρήζει παρατήρησης λόγω σπανιότητας των δύο οντοτήτων.



ΑΑ50 ΝΕΟΓΝΟ ΜΕ ΣΤΕΝΩΣΗ ΙΣΘΜΟΥ ΑΟΡΤΗΣ (CoA)

Ε. Οικονόμου[1,2], Α. Γαλανοπούλου[1], Α. Κουκουλέτσος[1], Α. Σπηλιόπουλος[1], Ν. Μάλιτς[1], Μ. Βαλλιανάτου[1,3], Ε. Στογιαννίδου[1], Α. Σπηλιοπούλου[1], Π. Τσάμη[1], Ι. Κουλούρας[1]

1. ΜΕΝΝ- Νεογνολογικό Τμήμα Γ.Ν. Πατρών «Αγ. Ανδρέας»
2. Κ.Υ. Νοτίου Τομέα Πατρών
3. Γ.Ν. Παίδων Πατρών «Καραμανδάνειο»

Εισαγωγή-Σκοπός: Η περιγραφή περίπτωσης νεογνού με CoA.Η CoA μπορεί να αποτελεί μεμονωμένο εύρημα ή να συνοδεύει άλλες σύμπλοκες συγγενείς καρδιοπάθειες.Η παρουσία ανοικτού αρτηριακού πόρου(PDA) σε νεογνά με CoA παρουσιάζει διαγνωστικές προκλήσεις στην υπερηχογραφική απεικόνιση,καθώς αλλοιώνει τις αιμοδυναμικές ροές.

Υλικό/Μέθοδος: Νεογνό άρρεν,39 εβδομάδες-AGA.Πρωτοτόκος μητέρα,με ελεύθερο περιγεννητικό ιστορικό,γεννηθέν με φυσιολογικό τοκετό.Χωρίς εμφανείς συγγενείς ανωμαλίες.Εισαγωγή στη ΜΕΝΝ στο 3ο 24ωρο ζωής λόγω αδυναμίας ψηλάφησης των σφύξεων των μηριαίων αρτηριών.

Αποτελέσματα: Κατά την τακτική παιδιατρική εξέταση το 2ο 24ωρο ζωής και ενώ το νεογνό βρισκόταν δίπλα στη μητέρα του,διεπιστώθησαν ασθενώς ψηλαφητές μηριαίες σφύξεις.Δεν καταγράφηκε διαφορά στις τιμές αρτηριακής πίεσης(ΑΠ) μεταξύ άνω-κάτω άκρων και ο κορεσμός οξυγόνου ήταν εντός φυσιολογικών ορίων.Στο πρώτο υπερηχογράφημα καρδιάς ανεδείχθη μικρή μεσοκοιλιακή επικοινωνία,μέτρια ροή συμβατή με PDA,φυσιολογικό αορτικό τόξο και φυσιολογική ροή στη θωρακική και κοιλιακή αορτή.Διενεργήθηκε Doppler μηριαίων αγγείων,όπου ελέγχθηκαν αμφότερες οι κοινές και επιπολείς μηριαίες αρτηρίες και αναγνωρίστηκε η βατότητα τους με χαμηλές,ωστόσο,ταχύτητες ροής.Από τον υπόλοιπο εργαστηριακό και απεικονιστικό έλεγχο (υπέρηχος εγκεφάλου-κοιλίας) δεν προέκυψαν παθολογικά ευρήματα.Το 3ο 24ωρο ζωής,ενώ το νεογνό βρισκόταν σε άριστη κλινική κατάσταση και σταθερό αιμοδυναμικά,διαπιστώθηκε αδυναμία ψηλάφησης των μηριαίων σφύξεων με συνοδά εμφάνιση καρδιακού φυσήματος και διαφορά>20mmHg στις τιμές ΑΠ μεταξύ άνω-κάτω άκρων.Επαναλήφθηκε το υπερηχογράφημα καρδιάς, το οποίο ανέδειξε CoA (Vmax 3.23m/sec,PG 42mmHg),μικρό PDA με διφασική ροή και ήπια επηρεασμένη συστολική λειτουργία της αριστερής κοιλίας με EF 54% και ήπια πνευμονική υπέρταση (PG 90mmHg). Τέθηκε σε αγωγή με προσταγλανδίνη Ε1,ντοπαμίνη,δοβουταμίνη και διεκομίσθη σε κέντρο με παιδοκαρδιολογική υποστήριξη.

Συμπεράσματα:Η παραμονή PDA επηρεάζει τη συμπτωματολογία,τη βαρύτητα αλλά και την υπερηχογραφική απεικόνιση της CoA.Η περίπτωση αυτή υπογραμμίζει την καθοριστική σημασία της τακτικής κλινικής επαναξιολόγησης όλων των νεογνών,αλλά και την αξία της ολοκληρωμένης υπερηχογραφικής αξιολόγησης στον εντοπισμό περιπτώσεων συνύπαρξης CoA-PDA, εξασφαλίζοντας έγκαιρη διάγνωση CoA και διαχείριση αυτών των συγγενών καρδιοπαθειών.

ΑΑ51 ΝΕΟΓΝΟ ΜΕ ΗΠΑΤΟΣΠΛΗΝΟΜΕΓΑΛΙΑ, ΧΟΛΟΣΤΑΣΗ ΚΑΙ ΥΠΟΤΡΟΠΙΑΖΟΥΣΑ ΑΥΤΟΦΛΕΓΜΟΝΩΔΗ ΑΝΤΙΔΡΑΣΗ

Α. Βλαχοδημητροπούλου[1], Κ. Βελαλή[1], Θ. Καμηλάρη[1], Μ. Τσιντή[1], Ε. Νίκαινα[1], Α.Β. Σκιαθίτου[1], Ε. Τσιτσάμη[1], Τ. Σιαχανίδου[1]

1. Μονάδα Νεογνών Α΄ Παιδιατρικής Κλινικής Παν/μίου Αθηνών

Εισαγωγή: Η μεβαλονική οξυουρία αποτελεί σύμφυτη διαταραχή του μεταβολισμού που κληρονομείται με αυτοσωμικό υπολειπόμενο χαρακτήρα και οφείλεται σε μεταλλάξεις του MVK γονιδίου που οδηγούν σε ανεπάρκεια του ενζύμου μεβαλονική κινάση. Προβάλλει ως αυτοφλεγμονώδης νόσος, με ετερογένεια κλινικής έκφρασης και ποικίλα συμπτώματα που περιλαμβάνουν υποτροπιάζοντα εμπύρετα επεισόδια, δυσμορφικά χαρακτηριστικά, ηπατοσπληνομεγαλία, αιματολογικές διαταραχές, δυσαπορρόφηση και δυσμενή μακροχρόνια νευροαναπτυξιακή έκβαση. Παρουσιάζεται η περίπτωση νεογνού με διάγνωση μεβαλονικής οξυουρίας.

Μέθοδοι: Νεογνό θήλυ, γεννηθέν στις 36+6 εβδομάδες κύησης μετά από IVF σύλληψη, εισήχθη για διερεύνηση ηπατοσπληνομεγαλίας, τρανσαμινασαιμίας, χολοστατικού ικτέρου, θρομβοπενίας και αυξημένων δεικτών φλεγμονής από τη γέννηση.

Αποτελέσματα: Κατά την εισαγωγή, το νεογνό ήταν σε επηρεασμένη γενική κατάσταση. Στην κλινική εξέταση διαπιστώθηκε ιδιάζον προσωπείο (προέχον μέτωπο, χαμηλή πρόσφυση ώτων), ωχρότητα, ίκτερος και ηπατοσπληνομεγαλία. Ο εργαστηριακός έλεγχος εισαγωγής έδειξε αναιμία (Hb 7,1gr/dl), οριακή τιμή αιμοπεταλίων (165.000/μl), αυξημένη CRP (24,7 mg/L), άμεση υπερχολερυθριναιμία (6,7 mg/dl) και τρανσαμινασαιμία (SGOT 239 IU/L, SGPT 120 IU/L). Κατά τη νοσηλεία, το νεογνό εμφάνιζε διακυμάνσεις των δεικτών φλεγμονής (μέγιστη CRP 97,4 mg/L), χωρίς ανάδειξη παθογόνου σε επανειλημμένες καλλιέργειες. Στα συμπτώματα επιπροστέθηκε μεγάλος αριθμός κενώσεων (έως 9/24ωρο) που δεν βελτιώθηκαν παρά τη χορήγηση γάλατος εκτενούς υδρόλυσης. Λόγω αναιμίας, απαιτήθηκαν πολλαπλές μεταγγίσεις ερυθροκυττάρων. Στα πλαίσια διερεύνησης, εστάλη εκτενής μεταβολικός έλεγχος στον οποίο διαπιστώθηκε αυξημένη τιμή του μεταβολίτη mevalonolactone σε δείγμα ούρων, εύρημα συμβατό με μεβαλονική οξυουρία. Ο γονιδιακός έλεγχος με Whole Exome Sequencing ανέδειξε σύνθετη ετεροζυγωτία σε παραλλαγές c.179_182del και c.656G>A στο γονίδιο της μεβαλονικής κινάσης. Με τη γονιδιακή επιβεβαίωση της νόσου, στο νεογνό χορηγήθηκε αναστολέας της ιντερλευκίνης – 1 (anakinra) με καλή ανταπόκριση.

Συμπέρασμα: Η μεβαλονική οξυουρία, αν και σπάνια, πρέπει να περιλαμβάνεται στη διαφορική διάγνωση νεογνών με υποτροπιάζουσα φλεγμονώδη αντίδραση με αρνητικές καλλιέργειες, ηπατοσπληνομεγαλία και χολόσταση.

ΑΑ52 ΝΕΟΓΝΙΚΗ ΣΚΛΗΡΥΝΤΙΚΗ ΧΟΛΑΓΓΕΙΪΤΙΔΑ: ΣΠΑΝΙΑ, ΑΛΛΑ ΥΠΑΡΚΤΗ

Θ. Καμηλάρη[1], Ε. Νίκαινα[1], Θ. Νικολόπουλος[1], Π. Γαλήνα[1], Ε. Λυκοπούλου[1], Α.Β. Σκιαθίτου[1], Τ. Σιαχανίδου[1]

1. Μονάδα Νεογνών Α΄ Παιδιατρικής Κλινικής Παν/μίου Αθηνών

Εισαγωγή: Η νεογνική χολόσταση προσβάλει 1/2500 νεογνά και οφείλεται σε διαταραχή της σύνθεσης της χολής ή σε παρεμπόδιση της απέκκρισής της. Η διάγνωση του υποκείμενου νοσήματος είναι μια πρόκληση για το νεογνολόγο. Η σκληρυντική χολαγγειΐτιδα αποτελεί σπάνιο αίτιο νεογνικής χολόστασης.

Μέθοδοι: Νεογνό άρρεν, τελειόμηνο, γεννηθέν με φυσιολογικό τοκετό, από μη συγγενείς γονείς, παραπέμφθηκε στη Μονάδα μας, σε ηλικία 20 ημερών, για διερεύνηση χολόστασης που διαπιστώθηκε την 3η ημέρα ζωής. Στο αρχικό υπερηχογράφημα απεικονίστηκε οίδημα στα ενδοηπατικά χοληφόρα και τον πυθμένα της χοληδόχου κύστης και χωνοειδής απόληξη αυτής, ευρήματα που έθεσαν την υποψία ατρησίας χοληφόρων.

Αποτελέσματα: Το νεογνό παρουσίαζε ηπατομεγαλία, σπληνομεγαλία, καθώς και δερματικούς μίσχους στη δεξιά παρειά. Ο εργαστηριακός έλεγχος ανέδειξε άμεση υπερχολερυθριναιμία (άμεση χολερυθρίνη:3,9 mg/dl), αυξημένη γGT (712 U/L) και τρανσαμινασαιμία (AST:154 U/L, ALT: 135 U/L), ενώ από το λοιπό κλινικοεργαστηριακό και μεταβολικό έλεγχο δεν προέκυψαν παθολογικά ευρήματα. Στο υπερηχογράφημα ήπατος-χοληφόρων διαπιστώθηκε φυσιολογικός επιμήκης άξονας χοληδόχου κύστης με κυστική διάταση του τελικού τμήματός της και παθολογική ελαστογραφία ήπατος (9,3 kPa). Στο επαναληπτικό υπερηχογράφημα η χοληδόχος κύστη απεικονίστηκε φυσιολογική, η ελαστογραφία δεν διαφοροποιήθηκε, ενώ διαπιστώθηκε, επιπλέον, κύστη παγκρέατος και αυξημένη ηχογένεια νεφρικού παρεγχύματος. Διενεργήθηκε MRCP που έδειξε κομβολογιοειδή απεικόνιση χοληφόρων, ενδεικτική σκληρυντικής χολαγγειΐτιδας. Η διάγνωση της νόσου επιβεβαιώθηκε με γονιδιακό έλεγχο (WES) που ανέδειξε σύνθετη ετεροζυγωτία στο γονίδιο DCDC2 σχετιζόμενη με νεογνική σκληρυντική χολαγγειΐτιδα/νεφρωνόφθιση τύπου 19. Το νεογνό τέθηκε σε συντηρητική αγωγή με ουρσοδεοξυχολικό οξύ, συμπλήρωμα λιποδιαλυτών βιταμινών και σίτιση με formula με τριγλυκερίδια μέσης αλύσου (MCT). Η ελαστογραφία ήπατος, μετά την έξοδο του νεογνού από τη Μονάδα, παρουσιάζει επιδείνωση, γεγονός που αυξάνει την πιθανότητα μελλοντικής μεταμόσχευσης ήπατος.

Συμπέρασμα: Η νεογνική σκληρυντική χολαγγειΐτιδα έχει κοινά χαρακτηριστικά με την ατρησία χοληφόρων και ως εκ τούτου θα πρέπει να συμπεριλαμβάνεται στη διαφορική διάγνωση νεογνών που εμφανίζουν κλινικοεργαστηριακά ευρήματα χολόστασης.

ΑΑ53 ΠΡΩΙΜΗ ΝΕΟΓΝΙΚΗ ΛΟΙΜΩΞΗ ΑΠΟ LISTERIA MONOCYTOGENES ΣΕ ΠΡΟΩΡΟ ΝΕΟΓΝΟ: ΣΠΑΝΙΑ ΑΛΛΑ ΑΠΕΙΛΗΤΙΚΗ ΓΙΑ ΤΗ ΖΩΗ ΚΑΤΑΣΤΑΣΗ

Α. Κωνσταντινίδου[1], **Α. Μοσχοβίτη[1]**, Χ. Χατζηχρυσάνθου[1], Λ. Θεοφίλου[1], Ε. Πολυκάρπου[1], Α. Παπαγεωργίου[1], Στ. Νικολάου[1], Ε. Χριστοπούλου[1], Ε. Τριανταφυλλάκη[1], Ε. Χατζηχαραλάμπους[1], Δ. Παπαχαραλάμπους[1], Θ. Παπαδούρη[1]

1. Μονάδα Εντατικής Νοσηλείας Νεογνών, Νοσοκομείο Παίδων Αρχιεπίσκοπος Μακάριος Γ΄, Λευκωσία, Κύπρος

Η Listeria monocytogenes αποτελεί σπάνιο αλλά σοβαρό αίτιο περιγεννητικής λοίμωξης, με συχνότητα περίπου 8 περιπτώσεις ανά 100.000 γεννήσεις. Η πρώιμη μορφή της νόσου στα νεογνά είναι ιδιαιτέρως επικίνδυνη, ειδικά στα πρόωρα. Εκδηλώνεται εντός των πρώτων 72 ωρών ζωής με συμπτώματα σήψης, αναπνευστικής δυσχέρειας ή/και μηνιγγίτιδας και συνοδεύεται από υψηλή θνητότητα.

Θα παρουσιάσουμε την περίπτωση προώρου νεογνού 34 εβδομάδων, το οποίο γεννήθηκε με καισαρική τομή και παρουσίασε αμέσως μετά τη γέννηση σοβαρή αναπνευστική δυσχέρεια, σηπτικό shock, εμμένουσα υπόταση, μεταβολική οξέωση, αυξημένους δείκτες φλεγμονής και δερματικό εξάνθημα, απαιτώντας επείγουσα υποστήριξη με μηχανικό αερισμό, αγγειοδραστικά φάρμακα και αντισηψαιμική αντιβιοτική αγωγή. Οι αιμοκαλλιέργειες ανέδειξαν Listeria monocytogenes, ενώ οι εξετάσεις ΕΝΥ (PCR και καλλιέργεια) ήταν αρνητικές. Παρά την κλινική βελτίωση μετά την 6η ημέρα, το νεογνό παρουσίασε νευρολογική συμπτωματολογία, γεγονός που εγείρει ανησυχίες για μελλοντικές νευρολογικές επιπλοκές. Η έγκαιρη διάγνωση παραμένει πρόκληση λόγω της μη ειδικής συμπτωματολογίας της νόσου, ενώ η άμεση έναρξη εμπειρικής αντιβιοτικής αγωγής και υποστηρικτικής θεραπείας είναι καθοριστικής σημασίας για την επιβίωση.

Το περιστατικό αυτό υπογραμμίζει την ανάγκη υψηλού βαθμού κλινικής υποψίας σε νεογνά με εικόνα σηψαιμίας και την ανάγκη μακροχρόνιας παρακολούθησης των επιζώντων λόγω του κινδύνου νευροαναπτυξιακών επιπλοκών

ΑΑ54 ΝΕΟΓΝΙΚΗ CMV ΛΟΙΜΩΞΗ ΜΕ ΗΠΑΤΙΚΗ ΣΥΜΜΕΤΟΧΗ, ΕΙΚΟΝΑ ΒΡΟΓΧΙΟΛΙΤΙΔΑΣ ΠΑΡΑΤΕΤΑΜΕΝΗ ΑΝΑΓΚΗ ΟΞΥΓΟΝΟΘΕΡΑΠΕΙΑΣ

Η. Γιαννικοπούλου[1], Δ. Ζαμπούνη[1], Ε. Καψαμπέλη[1], Ε. Μπουζώνη[1], Π. Τριανταφυλλίδου[1], Β. Σίδερη[1], Ν. Ποδηματάς[1], Ο. Κελεσίδου[1], Δ. Μπριάνα[1], Α. Δασκαλάκη[1]

1. Μονάδα Εντατικής Νοσηλείας Νεογνών, Π.Γ.Ν. «Αττικόν», Γ΄ Παιδιατρική Κλινική – Ιατρικής Σχολής, ΕΚΠΑ Π.Γ.Ν. ΑΤΤΙΚΟΝ

ΕΙΣΑΓΩΓΗ – ΣΚΟΠΟΣ: Η βρογχιολίτιδα αποτελεί συχνή αιτία νοσηλείας νεογνών. Η ταυτόχρονη παρουσία ηπατικής δυσλειτουργίας θέτει την υποψία άλλης αιτιολογίας πέραν των κοινών αναπνευστικών ιών. Σκοπός της παρούσας εργασίας είναι να αναδείξει τη σημασία της υποψίας για CMV λοίμωξη σε νεογνό με παρατεταμένη αναπνευστική συμπτωματολογία και αυξημένα ηπατικά ένζυμα.

ΥΛΙΚΟ-ΜΕΘΟΔΟΣ: Νεογνό άρρεν, τελειόμηνο, 13 ημερών, προσκομίστηκε στο νοσοκομείο λόγω ρινίτιδας και βήχα. Κατά την είσοδό του διαπιστώθηκε ήπια ταχύπνοια και δεκατική πυρετική κίνηση. Ακτινολογικά υπήρχε εικόνα βρογχιολίτιδας. Το Panel αναπνευστικών ιών και SARS-CoV-2 ήταν αρνητικό. Το νεογνό παρουσίασε σταδιακή επιδείνωση και ακροαστικά ευρήματα, με προεξάρχοντες άφθονους ρεγχάζοντες. Παρέμεινε σε υποστήριξη με High Flow Nasal Cannula (FiO2max 35%) και υποστηρίχθηκε με εισπνεόμενη επινεφρίνη, χωρίς εμφανή βελτίωση. Την 6η ημέρα νοσηλείας εμφάνισε σημαντική αύξηση των ηπατικών ενζύμων (SGOT: 223 IU/L, SGPT: 212 IU/L, γGT: 339IU/l) και άμεση υπερχολερυθριναιμία (ολική χολερυθρίνη: 2.49mg/dl, άμεση: 2.09mg/dl). Με δεδομένη την παρατεταμένη ανάγκη σε οξυγόνο και την ηπατική συμμετοχή, αποκλείστηκαν οι συνήθεις αιτίες και εστάλη PCR CMV σε δείγμα ούρων, αίματος και της κάρτας Guthrie από την 3η ημέρας ζωής.

ΑΠΟΤΕΛΕΣΜΑΤΑ: Η PCR ούρων και αίματος απέβη θετική (ούρα: 15784 copies/ml, αίμα: 748 copies/ml), ενώ η PCR στη Guthrie ήταν αρνητική, υποδηλώνοντας επίκτητη και όχι συγγενή λοίμωξη. Το νεογνό παρέμεινε αιμοδυναμικά σταθερό και παρουσίασε ικανοποιητική αύξηση βάρους. Χορηγήθηκε per os Valganciclovir, με σαφή κλινική και βιοχημική βελτίωση. Το νεογνό εξήλθε σε καλή γενική κατάσταση, με οδηγίες για παρακολούθηση ηπατικών ενζύμων, CMV φορτίου, ακοολογικού ελέγχου και follow-up σε νεογνολογικό και παιδολοιμωξιολογικό ιατρείο.

ΣΥΜΠΕΡΑΣΜΑΤΑ: Η συνύπαρξη αναπνευστικής δυσχέρειας και διαταραχών της ηπατικής λειτουργίας σε νεογνό, ιδίως με αρνητικούς κοινούς ιολογικούς δείκτες, θα πρέπει να εγείρει την υποψία για CMV λοίμωξη στη νεογνική ηλικία. Η εφαρμογή PCR σε διαφορετικά δείγματα, όπως η κάρτα Guthrie, συμβάλλει καθοριστικά στη διάκριση συγγενούς από επίκτητη μορφή, επηρεάζοντας τη διαγνωστική προσέγγιση και το θεραπευτικό σχεδιασμό.

ΑΑ55 ΕΠΙΔΡΑΣΗ ΤΟΥ ΜΗΤΡΙΚΟΥ ΚΑΠΝΙΣΜΑΤΟΣ ΣΤΟ ΠΡΩΤΟΓΑΛΑ

Μ. Βλάχου[1,2], Α. Φωτίου[1], Α. Καπετανάκη[1], Γ. Κύρκου[2], Β. Βιβιλάκη[2], Η. Σαλβάνος[1], Α. Διαμάντη[2]

1. Νεογνολογικό Τμήμα, Π.Γ.Ν.Μ. «Έλενα Βενιζέλου», Αθήνα
2. Τμήμα Μαιευτικής, Πανεπιστήμιο Δυτικής Αττικής, Αθήνα

Εισαγωγή: Το πρωτόγαλα ή πύαρ είναι το πρώτο γάλα που εκκρίνεται από το μαστικό αδένα κατά τις πρώτες μέρες μετά τον τοκετό και αποτελεί την πρώτη τροφή του νεογνού. Η σύστασή του είναι πλούσια σε ανοσολογικά και θρεπτικά συστατικά και για το λόγο αυτό αποτελεί για το νεογνό το πρώτο του «φυσικό» εμβόλιο. Το μητρικό κάπνισμα κατά τη γαλουχία έχει συσχετιστεί με μεταβολές στη σύσταση και την ποιότητα του μητρικού γάλακτος επηρεάζοντας την ποσότητα των θρεπτικών και ανοσολογικών συστατικών.

Σκοπός: Σκοπός της παρούσας εργασίας είναι να αξιολογήσει τις επιδράσεις του μητρικού καπνίσματος στη σύσταση του πρωτογάλακτος και να αναδείξει πιθανές επιπτώσεις στην ποιότητά του και την προστασία του νεογνού.

Υλικό και Μέθοδος: Πραγματοποιήθηκε αναζήτηση στις ηλεκτρονικές βάσεις δεδομένων PubMed, Scopus, Google Scholar και χρησιμοποιήθηκαν οι λέξεις-κλειδιά maternal smoking, colostrum, breastfeeding.

Αποτελέσματα: Συγκρίθηκαν ερευνητικά δεδομένα της σύστασης του πρωτογάλακτος από καπνίστριες και μη καπνίστριες θηλάζουσες. Τα ευρήματα δείχνουν ότι το πρωτόγαλα από τις καπνίστριες θηλάζουσες περιέχει μειωμένα επίπεδα ανοσοσφαιρινών (IgA, IgG), λιπαρών οξέων, κυτοκινών (IL-1a, β-ενδορφίνη, λεπτίνη) και λακτόζης, ενώ καταγράφεται αυξημένη συγκέντρωση νικοτίνης και βαρέων μετάλλων (κάδμιο, μόλυβδος). Επιπλέον, παρατηρείται μικρή μείωση στην ημερήσια παραγωγή πρωτογάλακτος στις καπνίστριες θηλάζουσες. Η μειωμένη αντιοξειδωτική δράση του πρωτογάλακτος των καπνιστών επηρεάζει την ανοσολογική προστασία και την ανάπτυξη του νεογνού, κάνοντάς το ευάλωτο σε λοιμώξεις.

Συμπεράσματα: Το κάπνισμα της μητέρας κατά τη γαλουχία επιδρά αρνητικά στη βιοχημική σύσταση του πρωτογάλακτος, με πιθανές συνέπειες στην ανοσοπροστασία του νεογνού. Τα ευρήματα αυτά υπογραμμίζουν τη σημασία της ενημέρωσης και της υποστήριξης της θηλάζουσας για διακοπή καπνίσματος, γεγονός που θα αποτελέσει ουσιώδη παρέμβαση για την ενίσχυση της μητρικής και νεογνικής υγείας.



ΑΑ56 ΦΛΕΓΜΟΝΩΔΕΙΣ ΜΗΧΑΝΙΣΜΟΙ ΣΕ ΠΡΟΩΡΗ ΕΓΚΕΦΑΛΙΚΗ ΒΛΑΒΗ ΛΟΓΩ ΣΗΨΗΣ: ΡΟΛΟΣ ΟΥΔΕΤΕΡΟΦΙΛΩΝ ΚΑΙ ΜΙΚΡΟΓΛΟΙΑΣ

Μ. Μ. Αντωναράκη[1], Αικ. Τσατσαράγκου[2]

1. Φοιτήτρια Ιατρικής Σχολης του Πανεπιστημίου Αθηνών ΕΚΠΑ
2. MsC, PhD Γενική Οικογένειακη Ιατρός – Ιπτάμενη Ιατρός Ε.Κ.Α.Β.

Σκοπός: Ειναι η διερεύνηση των παθοφυσιολογικών μηχανισμών που συνδέουν τη σήψη με εγκεφαλική βλάβη στα πρόωρα νεογνά, με έμφαση στη συμβολή της περιφερικής φλεγμονής, της διήθησης ουδετερόφιλων και της μικρογλοιακής δυσλειτουργίας στον αναπτυσσόμενο εγκέφαλο.

Υλικό- Μέθοδοι: Όλα τα δεδομένα αντλήθηκαν από ιατρικές βάσεις δεδομένων όπως το Pub med, Scopus ,Cochrane κλπ.

Αποτελέσματα: Η μεταγραφική ανάλυση του περιφερικού αίματος σηπτικών πρόωρων νεογνών αποκάλυψε έντονη ενεργοποίηση φλεγμονωδών και μεταβολικών μονοπατιών, με υπερέκφραση χημειοκινών και κυτταροκινών που υποδηλώνουν επικοινωνία μεταξύ περιφερικού και κεντρικού νευρικού συστήματος. Καταγράφηκε παρουσία ουδετερόφιλων και σχηματισμός εξωκυτταρικών παγίδων ουδετερόφιλων (NETs), οι οποίες φαίνεται να ενισχύουν τη φλεγμονώδη απόκριση στον εγκέφαλο και να συμβάλλουν σε βλάβη της λευκής ουσίας. Παράλληλα, η μικρογλοία παρουσίασε φαινοτυπική και μεταβολική αναπροσαρμογή, εγκαταλείποντας την οξειδωτική φωσφορυλίωση και υιοθετώντας τη γλυκολυτική οδό, κατάσταση που συνδέεται με αυξημένη παραγωγή προφλεγμονωδών παραγόντων.

Συμπεράσματα: Η πρόωρη σήψη ενεργοποιεί ένα παθολογικό φλεγμονώδες δίκτυο που περιλαμβάνει ανοσοκυτταρική διείσδυση και μεταβολικό επαναπρογραμματισμό εγκεφαλικών μικρογλοιακών κυττάρων, οδηγώντας σε βλάβη του αναπτυσσόμενου εγκεφάλου. Η αναγνώριση αυτών των μηχανισμών προσφέρει νέες δυνατότητες για στοχευμένες θεραπείες που θα μπορούσαν να περιορίσουν τις μακροχρόνιες νευροαναπτυξιακές συνέπειες της σήψης στα πρόωρα βρέφη.

ΑΑ57 ΠΟΙΟΤΗΤΑ ΖΩΗΣ ΣΕ ΓΥΝΑΙΚΕΣ ΜΕ ΣΑΚΧΑΡΩΔΗ ΔΙΑΒΗΤΗ ΚΥΗΣΗΣ ΚΑΙ ΙΚΑΝΟΠΟΙΗΣΗ ΑΠΟ ΤΗ ΘΕΡΑΠΕΙΑ ΜΕΤΑ ΑΠΟ ΔΙΑΚΟΠΤΟΜΕΝΗ ΣΑΡΩΣΗ ΣΥΝΕΧΟΥΣ ΠΑΡΑΚΟΛΟΥΘΗΣΗΣ ΣΑΚΧΑΡΟΥ

Μ. Μ. Αντωναράκη[1], Αικ. Τσατσαράγκου[2]

1. Φοιτήτρια Ιατρικής Σχολης του Πανεπιστημίου Αθηνών ΕΚΠΑ
2. MsC, PhD Γενική Οικογένειακη Ιατρός – Ιπτάμενη Ιατρός Ε.Κ.Α.Β.

Σκοπός: Η μελέτη αποσκοπεί στη σύγκριση διεθνών κατευθυντήριων οδηγιών για τον προσυμπτωματικό έλεγχο, τη διάγνωση και τη διαχείριση ψυχικών διαταραχών κατά την κύηση και τη λοχεία, καταδεικνύοντας κρίσιμα σημεία συμφωνίας και απόκλισης.

Υλικό- Μέθοδοι: Όλα τα δεδομένα αντλήθηκαν από ιατρικές βάσεις δεδομένων όπως το Pub med, Scopus ,Cochrane κλπ.

Αποτελέσματα: Όλες οι οδηγίες υπογραμμίζουν τη σημασία της λήψης πλήρους ψυχιατρικού ιστορικού και την ανάγκη για καθολικό έλεγχο κατάθλιψης και άγχους μέσω επικυρωμένων εργαλείων. Συγκλίνουν επίσης στην ανάγκη επείγουσας παρέμβασης σε περιπτώσεις αυτοκτονικού ιδεασμού. Υπάρχουν ωστόσο διαφοροποιήσεις ως προς τα εργαλεία ελέγχου, τη συχνότητα εφαρμογής τους και την επιλογή θεραπευτικών σχημάτων. Η φαρμακοθεραπεία, όπου ενδείκνυται, προτείνεται με εκλεκτικούς αναστολείς επαναπρόσληψης σεροτονίνης (SSRIs), σε ελάχιστη αποτελεσματική δόση και μεμονωμένο σκεύασμα.

Συμπεράσματα: Η έγκαιρη αναγνώριση και διαχείριση των ψυχικών διαταραχών της περιγεννητικής περιόδου είναι καθοριστικής σημασίας για τη σωματική και ψυχική υγεία μητέρας και νεογνού. Η εναρμόνιση των διεθνών οδηγιών και η ενσωμάτωσή τους στην κλινική πράξη αποτελούν προϋπόθεση για τη βελτίωση των περιγεννητικών εκβάσεων.



ΑΑ58 ΔΙΑΤΑΡΑΧΕΣ ΨΥΧΙΚΗΣ ΥΓΕΙΑΣ ΣΤΗΝ ΕΓΚΥΜΟΣΥΝΗ ΚΑΙ ΤΗΝ ΛΟΧΕΙΑ

Μ. Μ. Αντωναράκη[1], Αικ. Τσατσαράγκου[2]

1. Φοιτήτρια Ιατρικής Σχολης του Πανεπιστημίου Αθηνών ΕΚΠΑ
2. MsC, PhD Γενική Οικογένειακη Ιατρός – Ιπτάμενη Ιατρός Ε.Κ.Α.Β.

Σκοπός: Η μελέτη αποσκοπεί στη σύγκριση διεθνών κατευθυντήριων οδηγιών για τον προσυμπτωματικό έλεγχο, τη διάγνωση και τη διαχείριση ψυχικών διαταραχών κατά την κύηση και τη λοχεία, καταδεικνύοντας κρίσιμα σημεία συμφωνίας και απόκλισης.

Υλικό- Μέθοδοι: Όλα τα δεδομένα αντλήθηκαν από ιατρικές βάσεις δεδομένων όπως το Pub med, Scopus ,Cochrane κλπ.

Αποτελέσματα: Όλες οι οδηγίες υπογραμμίζουν τη σημασία της λήψης πλήρους ψυχιατρικού ιστορικού και την ανάγκη για καθολικό έλεγχο κατάθλιψης και άγχους μέσω επικυρωμένων εργαλείων. Συγκλίνουν επίσης στην ανάγκη επείγουσας παρέμβασης σε περιπτώσεις αυτοκτονικού ιδεασμού. Υπάρχουν ωστόσο διαφοροποιήσεις ως προς τα εργαλεία ελέγχου, τη συχνότητα εφαρμογής τους και την επιλογή θεραπευτικών σχημάτων. Η φαρμακοθεραπεία, όπου ενδείκνυται, προτείνεται με εκλεκτικούς αναστολείς επαναπρόσληψης σεροτονίνης (SSRIs), σε ελάχιστη αποτελεσματική δόση και μεμονωμένο σκεύασμα.

Συμπεράσματα: Η έγκαιρη αναγνώριση και διαχείριση των ψυχικών διαταραχών της περιγεννητικής περιόδου είναι καθοριστικής σημασίας για τη σωματική και ψυχική υγεία μητέρας και νεογνού. Η εναρμόνιση των διεθνών οδηγιών και η ενσωμάτωσή τους στην κλινική πράξη αποτελούν προϋπόθεση για τη βελτίωση των περιγεννητικών εκβάσεων.

ΑΑ59 ΒΡΕΦΙΚΗ ΜΥΟΪΝΩΜΑΤΩΣΗ: ΤΑ ΜΙΚΡΑ ΕΞΟΓΚΩΜΑΤΑ ΔΗΜΙΟΥΡΓΟΥΝ ΜΕΓΑΛΑ ΠΡΟΒΛΗΜΑΤΑ

Μ. Μ. Αντωναράκη[1], Αικ. Τσατσαράγκου[2]

1. Φοιτήτρια Ιατρικής Σχολης του Πανεπιστημίου Αθηνών ΕΚΠΑ
2. MsC, PhD Γενική Οικογένειακη Ιατρός – Ιπτάμενη Ιατρός Ε.Κ.Α.Β.

Σκοπός: Η βρεφική μυοϊνωμάτωση (ΙΜ) αποτελεί σπάνια αλλά σημαντική καλοήθη νεοπλασία των μαλακών μορίων, με ενίοτε επιθετική συμπεριφορά, όταν προσβάλλονται σπλαχνικά όργανα ή οστά. Η μελέτη αποσκοπεί στην ανάδειξη των διαγνωστικών και θεραπευτικών προκλήσεων σε ένα πρόωρο νεογνό με εκτεταμένη μορφή της νόσου.

Υλικό- Μέθοδοι: Όλα τα δεδομένα αντλήθηκαν από ιατρικές βάσεις δεδομένων όπως το Pub med, Scopus ,Cochrane κλπ.

Αποτελέσματα: Το νεογνό παρουσίαζε πολλαπλούς ενδομυϊκούς και υποδόριους όζους, καλά περιγεγραμμένους, με απουσία φλεγμονωδών σημείων. Η βιοψία ανέδειξε άτυπη ατρακτοκυτταρική υπερπλασία και η γενετική ανάλυση κατέδειξε παθογόνο μετάλλαξη στο γονίδιο PDGFRB. Η επέκταση της νόσου στο σκελετικό σύστημα με λυτικές και σκληρωτικές βλάβες ανέδειξε την ανάγκη για συστηματική θεραπεία.

Συμπεράσματα: Η ΙΜ, αν και καλοήθης, δύναται να αποκτήσει επιθετικά χαρακτηριστικά, ιδιαίτερα σε πολυεστιακές και σπλαχνικές μορφές. Η αναγνώριση γενετικών μεταλλάξεων, όπως η PDGFRB, συνεισφέρει στη διάγνωση και κατευθύνει θεραπευτικά πρωτόκολλα. Η χαμηλής έντασης μετρονομική χημειοθεραπεία με μεθοτρεξάτη και βινβλαστίνη αποτελεί ασφαλή και αποτελεσματική θεραπευτική επιλογή, ικανή να επιφέρει ύφεση ακόμα και σε προχωρημένη νόσο.



ΑΑ60 ΕΝΔΙΑΦΕΡΟΥΣΑ ΠΕΡΙΠΤΩΣΗ ΝΕΟΓΝΟΥ ΜΕ ΝΕΦΡΙΚΗ ΣΩΛΗΝΑΡΙΑΚΗ ΟΞΕΩΣΗ

Δ. Τσιαντούκα[1], Χ. Καρτσιούνης[1], Ε. Παπαϊωάννου[1], Α. Παυλάκη[1], Β. Παπαδοπούλου[1], Μ.Στέρπη[1]

1. Νεογνολογικό Τμήμα – ΜΕΝΝ ΕΣΥ – Γ.Ν.Θ. «ΙΠΠΟΚΡΑΤΕΙΟ»

Εισαγωγή: Η μεταβολική οξέωση αποτελεί σύνηθες εργαστηριακό εύρημα στα νεογνά ιδίως στα πρόωρα. Τα αίτια αυτής ενδέχεται να είναι πολλαπλά ανάμεσά τους και η νεφρική σωληναριακή οξέωση. Η έγκαιρη διερεύνηση και αναγνώριση της αιτίας της μεταβολικής οξέωσης είναι βασική προϋπόθεση για τη θεραπεία και πορεία του ασθενούς.

Σκοπός: Η παρουσίαση ενδιαφέροντος περιστατικού νεογνού με νεφρική σωληναριακή οξέωση από την 7η ημέρα ζωής ως τυχαίο εύρημα.

Υλικό και μέθοδοι: Νεογνό θήλυ γεννηθέν από πρωτοτόκο μητέρα με καισαρική τομή λόγω ισχιακής προβολής και έναρξης τοκετού μετά από διάρκεια κύησης 34 εβδομάδων και μιας ημέρας εισήχθη στην κλινική μας αμέσως μετά τη γέννηση λόγω προωρότητας και προγεννητικής διάγνωσης υδρονέφρωσης άμφω. Κατά τη νοσηλεία του νεογνού την 7η ημέρα ζωής στην οξεοβασική ισορροπία διαπιστώθηκε εμμένουσα μεταβολική οξέωση που αποδόθηκε σε νεφρική σωληναριακή οξέωση.

Αποτελέσματα: Η νεφρική σωληναριακή οξέωση ήταν επίμονη με υπερχλωραιμία και φυσιολογικό χάσμα ανιόντων οπότε στάλθηκε πλήρης έλεγχος για διερεύνηση αυτής. Ο βασικός εργαστηριακός έλεγχος ήταν φυσιολογικός όπως και οι ηλεκτρολύτες. Η γενική ούρων εμφάνισε σταθερά pH ούρων μικρότερο από 6 σε πολλαπλά εργαστηριακά στιγμιότυπα. Στάλθηκε έλεγχος με ρενίνη και αλδοστερόνη πλάσματος, αμμωνία, γαλακτικό, αμινόγραμμα ορού και οργανικά οξέα ούρων που ήταν όλα φυσιολογικά. Αναμένονται τα αποτελέσματα του γενετικού ελέγχου. Λόγω της προγενετικής διάγνωσης υδρονέφρωσης διενεργήθηκε κυστεουρηθρογραφία που ήταν φυσιολογική. Το νεογνό τέθηκε σε per os χορήγηση διττανθρακικών με άμεση αποκατάσταση της μεταβολικής οξέωσης.

Συμπεράσματα: Η νεφρική σωληναριακή οξέωση αποτελεί μια βασική αιτία μεταβολικής οξέωσης στα νεογνά που η έγκαιρη διάγνωσή της μπορεί να αποτρέψει σημαντικές επιπλοκές και η θεραπεία της να βελτιώσει την πορεία και έκβαση του ασθενούς. Στην πλειονότητα των περιπτώσεων πέρα των σπάνιων δυνητικά θανατηφόρων συνδρόμων η νεφρική σωληναριακή οξέωση με την ορθή και ενδεδειγμένη θεραπεία έχει εξαιρετική πρόγνωση.

ΑΑ61 ΝΕΟΓΝΟ ΜΕ ΑΝΕΥΡΥΣΜΑ ΤΗΣ ΦΛΕΒΑΣ ΤΟΥ ΓΑΛΗΝΟΥ: ΚΛΙΝΙΚΗ ΠΑΡΟΥΣΙΑΣΗ ΚΑΙ ΘΕΡΑΠΕΥΤΙΚΕΣ ΠΡΟΚΛΗΣΕΙΣ

Μ. Διαμαντοπούλου[1], **Π. Μαρκοπούλου**[1], Α. Λάππα[1], Μ.Ι. Αποστόλου[1], Ε.Ι. Δημητρακοπούλου[1], Θ. Σπηλιωτοπούλου[1], Α. Βοντζαλίδης[1], Κ. Κατέχη[1]

1. Α' Μονάδα Εντατικής Νοσηλείας Νεογνών, Γ.Ν. Παίδων «Η Αγία Σοφία»

Εισαγωγή – Σκοπός: Το ανεύρυσμα της φλέβας του Γαληνού (Vein of Galen Aneurysmal Malformation/VGAM) είναι σπάνια συγγενής αγγειακή δυσπλασία που συσχετίζεται με υψηλή νοσηρότητα και θνητότητα. Σκοπός μας είναι η παρουσίαση περιστατικού VGAM σε νεογνό, η διαγνωστική προσέγγιση και οι θεραπευτικές προκλήσεις στη διαχείρισή του.

Υλικό/Μέθοδος: Τελειόμηνο θήλυ νεογνό, 12 ημερών, προσκομίσθηκε στο τμήμα επειγόντων περιστατικών σε ανακοπή. Πραγματοποιήθηκε ανάνηψη και εισήχθη στη μονάδα νεογνών σε βαριά γενική κατάσταση. Στο ατομικό ιστορικό αναφέρεται ανησυχία/μειωμένη σίτιση από 24ώρου και καρδιακό φύσημα, γνωστό από την 6η ημέρα ζωής. Από το περιγεννητικό ιστορικό, το νεογνό γεννήθηκε με φυσιολογικό τοκετό, περιτύλιξη ομφαλίου λώρου και παθολογικό καρδιοτοκογράφημα.

Αποτελέσματα: Το υπερηχογράφημα εγκεφάλου με έγχρωμο Doppler ανέδειξε ευμεγέθη αγγειακό σχηματισμό χαμηλών ροών στη μέση γραμμή υπό το μεσολόβιο με διατεταμένο παράπλευρο αγγειακό δίκτυο. Περαιτέρω διερεύνηση με MRI/MRA εγκεφάλου επιβεβαίωσε την παρουσία VGAM τύπου χοριοειδούς με πολλαπλά αρτηριοφλεβικά shunts από την πρόσθια και οπίσθια κυκλοφορία με συνοδές διάχυτες ισχαιμικές αλλοιώσεις. Στο υπερηχογράφημα καρδιάς, απεικονίστηκε μεγάλη διάταση δεξιών καρδιακών κοιλοτήτων, μετρίου βαθμού ανεπάρκεια τριγλώχινας βαλβίδας και μικρός ανοικτός αρτηριακός πόρος. Για σταθεροποίηση της αιμοδυναμικής κατάστασης και βελτίωση του προσδόκιμου επιβίωσης, προγραμματίστηκε πολλαπλών σταδίων ενδοαγγειακός εμβολισμός των αρτηριοφλεβικών shunts. Το νεογνό παρουσίασε πολυοργανική ανεπάρκεια και κατέληξε προ της θεραπευτικής παρέμβασης.

Συμπεράσματα: Το VGAM αποτελεί απειλητική για τη ζωή αγγειακή δυσπλασία που συχνά οδηγεί σε συμφορητική καρδιακή ανεπάρκεια και πολλαπλή οργανική δυσλειτουργία. Πρέπει απαραίτητα να συμπεριλαμβάνεται στη διαφορική διάγνωση νεογνών με υψηλής παροχής καρδιακή ανεπάρκεια και φυσιολογική ανατομία καρδιάς. Είναι δυνατή η προγεννητική διάγνωση μέσω υπερήχου/MRI. Το υπερηχογράφημα εγκεφάλου με έγχρωμο Doppler θέτει την υποψία, ενώ η αγγειογραφία επιβεβαιώνει τη διάγνωση. Ο ενδοαγγειακός εμβολισμός αποτελεί θεραπεία εκλογής με σημαντική βελτίωση της επιβίωσης και της νευρολογικής έκβασης. Η πρόγνωση παραμένει δυσμενής σε σοβαρές περιπτώσεις και σε μη έγκαιρη διάγνωση. Η διαχείριση νεογνών με VGAM απαιτεί διεπιστημονική προσέγγιση και εξατομικευμένη θεραπεία.



ΑΑ62 ΕΜΒΡΥΪΚΟ ΣΥΝΔΡΟΜΟ ΥΠΕΡΔΙΕΓΕΡΣΗΣ ΩΟΘΗΚΩΝ ΜΕ ΚΟΙΝΟ ΟΥΡΟΓΕΝΝΗΤΙΚΟ ΚΑΝΑΛΙ ΩΣ ΣΠΑΝΙΑ ΑΙΤΙΑ ΕΜΒΡΥΪΚΟΥ ΥΔΡΩΠΑ

Κ. Ιωαννίδου[1], Θ. Σπηλιωτοπούλου[1], Μ. Διαμαντοπούλου[1], Α. Λάππα[1], Ε. Ι. Δημητρακοπούλου[1], Π. Μήτσος[2], Κ. Κατέχη[1], Χρ. Κανακά-Gantenbein[3]

1. Α' Μονάδα Εντατικής Νοσηλείας Νεογνών, Γ.Ν. Παίδων «Η Αγία Σοφία»
2. Ουρολογική κλινική, Γ.Ν. Παίδων «Η Αγία Σοφία»
3. Α' Παιδιατρική Κλινική Πανεπιστήμιου Αθηνών, Γ.Ν. Παίδων «Η Αγία Σοφία»

Εισαγωγή- Σκοπός: Ο εμβρυϊκός ασκίτης ως σύμπτωμα του εμβρυϊκού ύδρωπα μπορεί να είναι αποτέλεσμα ανοσολογικού ή μη μηχανισμού. Ο μη ανοσολογικός ύδρωπας είναι πλέον πιο συχνός, αποτέλεσμα συγγενών ανωμαλιών. Το συγκεκριμένο περιστατικό αναδεικνύει μια σπάνια αιτία μη ανοσολογικού ύδρωπα λόγω ευμεγέθους κοιλιακού μορφώματος στα πλαίσια εμβρυϊκού συνδρόμου υπερδιέγερσης ωοθηκών με κοινό ουρογεννητικό κανάλι.

Υλικό/Μέθοδος: Πρόκειται για θήλυ νεογνό, απαρακολούθητη κύηση, με διάρκεια κύησης 34 εβδομάδων και βάρος γέννησης 3730γρ. Γεννήθηκε με οίδημα ανά σάρκα, ιδιάζον προσωπείο, αναιμία και σοβαρή αναπνευστική ανεπάρκεια. Έγινε παρακέντηση θώρακα με μικρή απόδοση, τοποθέτηση φλεβοκαθετήρα παροχέτευσης στην κοιλιακή χώρα, που απέδιδε ασκιτικό υγρό για μία ημέρα, μερική αφαιμαξομετάγγιση τις πρώτες δύο ημέρες ζωής, εντατική αγωγή με διουρητικά και αλβουμίνη. Σταδιακή επιδείνωση του νεογνού με εικόνα οξείας κοιλίας και ψηλαφητή μάζα στην μέση και κάτω κοιλιακή χώρα.

Αποτελέσματα: Από τον απεικονιστικό έλεγχο ανεδείχθη μεγάλη πολυκυστική μάζα, με έκταση από την δεξιά πλευρά υφηπατικά μέχρι την ελάσσονα πύελο αριστερά, χωρίς να μπορεί να προσδιοριστεί η εξόρμησή του από τις ωοθήκες. Αρχικά λόγω υποψίας κυστικού λεμφαγγειώματος στάλθηκαν καρκινικοί δείκτες, που παρέμειναν αρνητικοί και λόγω σταδιακής βελτίωσης η αντιμετώπιση ήταν συντηρητική. Την 27η Η.Ζ. (~ 38ηβδ. Δ. Η.) στο υπερηχογράφημα αναδείχθηκαν δύο κυστικά μορφώματα εκατέρωθεν της μέσης γραμμής, σε άμεση επαφή με τη μήτρα, οπότε ετέθη η υποψία πολυκυστικών ωοθηκών. Ο αναλυτικός ενδοκρινολογικός έλεγχος επιβεβαίωσε την υπόθεση του συνδρόμου υπερδιέγερσης των ωοθηκών. Στην πορεία εμφάνισε κλινική εικόνα απόφραξης εντέρου, διενεργήθη λαπαροσκόπηση με ανάδειξη πολλαπλών συμφύσεων και παλαιάς διαρραγείσας κύστης. Λόγω κλινικής υποψίας κοινού ουρογεννητικού καναλιού διενεργήθηκαν ανιούσα κυστεοουρηθρογραφία και κυστεοσκόπηση που επιβεβαίωσαν το εύρημα.

Συμπεράσματα: Το σύνδρομο υπερδιέγερσης ωοθηκών αποτελεί σπάνια αιτία εμβρυϊκού ασκίτη-ύδρωπα. Συνήθως είναι αυτοπεριοριζόμενο, χωρίς ανάγκη παρέμβασης, εκτός από περιπτώσεις αιμορραγίας, ρήξης ή συστροφής. Υψηλά επίπεδα οιστραδιόλης και η απεικονιστική εικόνα επιβεβαιώνουν την διάγνωση. Στο συγκεκριμένο περιστατικό η συνύπαρξη κοινού ουρογεννητικού καναλιού συμβάλει στην εμφάνιση εμβρυϊκού ύδρωπα.

ΑΑ63 ΜΟΥΣΙΚΗ ΚΑΙ ΜΟΥΣΙΚΟΘΕΡΑΠΕΙΑ ΚΑΤΑ ΤΗ ΦΥΣΙΚΟΘΕΡΑΠΕΥΤΙΚΗ ΠΑΡΕΜΒΑΣΗ ΣΕ ΒΡΕΦΗ ΜΕ ΠΡΟΩΡΟΤΗΤΑ, ΑΝΑΠΤΥΞΙΑΚΕΣ ΔΙΑΤΑΡΑΧΕΣ Ή ΑΛΛΑ ΠΡΟΒΛΗΜΑΤΑ: ΜΙΑ ΒΙΒΛΙΟΓΡΑΦΙΚΗ ΑΝΑΣΚΟΠΗΣΗ

Α. Δρογαλά[1], Π. Δρογαλάς[2], Λ. Στάμου[3]

1. Ιδιώτης Φυσικοθεραπεύτρια PT, NDT, DMI, SI, CP, Μουσικοθεραπεύτρια MT – MA
2. Ιδιώτης Φυσικοθεραπευτής PT, BSc
3. Καθηγήτρια, Πανεπιστήμιο Μακεδονίας, Τμήμα Μουσικής Επιστήμης και Τέχνης

Η φυσικοθεραπευτική παρέμβαση σε νεογνά, και ιδίως εντός Μονάδας Εντατικής Νοσηλείας Νεογνών (ΜΕΝΝ), αποτελεί αναπόσπαστο μέρος της ολιστικής φροντίδας, συμβάλλοντας στην ωρίμανση του νευρομυοσκελετικού και αναπνευστικού συστήματος. Ωστόσο, συνοδεύεται συχνά από αυξημένο στρες, επεισόδια κλάματος και αντιδράσεις δυσφορίας. Η διεθνής βιβλιογραφία αναδεικνύει τη μουσικοθεραπεία ως αποτελεσματικό εργαλείο ρύθμισης αισθητηριακών ερεθισμάτων, το οποίο ενισχύει τη σταθερότητα των ζωτικών λειτουργιών, μειώνει την αντίληψη του πόνου και υποστηρίζει τη νευρολογική ανάπτυξη.

Σκοπός της παρούσας μελέτης είναι η ανάδειξη της ενσωμάτωσης της μουσικής/μουσικοθεραπείας κατά τη φυσικοθεραπευτική πράξη σε βρέφη με προωρότητα, αναπτυξιακές ή άλλες διαταραχές, με επίκεντρο τη χρήση της σε περιβάλλοντα αυξημένων απαιτήσεων, όπως η ΜΕΝΝ. Το δείγμα περιλάμβανε βρέφη που ελάμβαναν φυσικοθεραπεία σε συνδυασμό με μουσικοθεραπεία, ενώ η μελέτη βασίστηκε σε εκτενή βιβλιογραφική ανασκόπηση από το 1980 έως το 2022, εντοπίζοντας ποιοτικά και ποσοτικά δεδομένα για τα οφέλη της εφαρμογής.
Τα αποτελέσματα ανέδειξαν σημαντικές βελτιώσεις στις φυσιολογικές και νευροκινητικές λειτουργίες, καθώς και στη συμπεριφορική και ψυχοσυναισθηματική ρύθμιση των βρεφών, ενώ η συνδυαστική θεραπεία συσχετίστηκε με μείωση της διάρκειας νοσηλείας και συνολική βελτίωση της ανταπόκρισης τόσο των βρεφών όσο και των γονέων. Η εφαρμογή εντός της ΜΕΝΝ αναδείχθηκε ως ιδιαίτερα ωφέλιμη, υποστηρίζοντας την ανάγκη υιοθέτησης τέτοιων πρακτικών για την ενίσχυση της πρώιμης φροντίδας. Η παρούσα μελέτη υπογραμμίζει την αξία της μουσικοθεραπείας ως συμπληρωματικής τεχνικής στη φυσικοθεραπευτική παρέμβαση νεογνών και την ανάγκη εδραίωσης διεπιστημονικών πρακτικών στη ΜΕΝΝ. Η συνεργασία ιατρών, νοσηλευτών, φυσικοθεραπευτών και μουσικοθεραπευτών αποδεικνύεται κρίσιμη για την ποιοτική αναβάθμιση της πρώιμης φροντίδας. Τα ευρήματα αποτελούν ένα σημαντικό πρώτο βήμα στην Ελλάδα, προωθώντας καινοτόμες πρακτικές στον τομέα της νεογνικής φροντίδας και ενθαρρύνοντας τη συνέχιση της έρευνας και την ενσωμάτωση νέων παρεμβάσεων στη νεογνική κλινική πράξη σε εθνικό επίπεδο.



ΑΑ64 ΠΕΡΙΠΤΩΣΗ ΝΕΟΓΝΟΥ ΜΕ ΣΠΑΝΙΑ ΓΕΝΟΔΕΡΜΑΤΟΠΑΘΕΙΑ

Σ. Οικονομίδη[1], **Ε. Ασημακοπούλου[1]**, Ν. Χριστόπουλος[2], Φ. Στριπέλη[1], Ξ. Αγρογιάννη[1], Φ. Ράπτη[1], Α. Κουτρούμπα[1], Ε. Μπούζα[1]

1. Β΄ Μονάδα Εντατικής Νοσηλείας Νεογνών, Γ.Ν. Παίδων «Η Αγία Σοφία», Αθήνα
2. Χειρουργική Κλινική, Γ.Ν. Παίδων «Η Αγία Σοφία», Αθήνα

Εισαγωγή: Η ατρησία πυλωρού αποτελεί παθογνωμονικό σημείο σπάνιας γενοδερματοπάθειας και δη της συνδεσμικής πομφολυγώδους επιδερμόλυσης.

Σκοπός: Η περιγραφή περίπτωσης νεογνού με σπάνια γενοδερματοπάθεια.

Υλικό/Μέθοδος: Πρόκειται για μικρό για την ηλικία κύησης τελειόμηνο άρρεν νεογνό, που γεννήθηκε από πρωτοτόκο μητέρα με ελεύθερο ατομικό και οικογενειακό ιστορικό. Κατά την μαιευτική παρακολούθηση παρατηρήθηκε υδράμνιο. Μετά τη γέννηση παρουσίασε αδυναμία σίτισης με εμέτους και μη ικανή διαχείριση σιέλων σε νηστεία. Επίσης παρατηρήθηκε ονυχοδυστροφία. Επί ακτινολογικής εικόνας μονήρους γαστρικής φυσαλίδας διακομίσθηκε στη μονάδα μας όπου τέθηκε η διάγνωση ατρησίας πυλωρού μετά τη διενέργεια διάβασης ανώτερου πεπτικού και γαστροσκόπησης. Υπεβλήθη επιτυχώς σε γαστροδωδεκαδακτυλική αναστόμωση και αντροπλαστική. Καθώς η ατρησία πυλωρού αποτελεί παθογνωμονικό σημείο της συνδεσμικής πομφολυγώδους επιδερμόλυσης, στάλθηκε γενετικός έλεγχος με αλληλούχιση όλων των εξωνίων του γονιδιώματος. Ανιχνεύθησαν παθογόνες παραλλαγές στο γονίδιο ITGB4 οι οποίες σχετίζονται με την εμφάνιση της νόσου. Η νόσος είναι ουλωτική και χαρακτηρίζεται από πομφόλυγες και διαβρώσεις του δέρματος και των βλεννογόνων μεμβρανών. Στο νεογνό παρατηρήθηκαν επιπλέον χαρακτηριστικές κλινικές εκδηλώσεις της νόσου πέραν της ονυχοδυστροφίας, όπως αραιοί πομφόλυγες στις ονυχοφόρους φάλαγγες, επεισόδια μακροσκοπικής αιματουρίας, εντονότατη ανησυχία κατά τη σίτιση με ασύγχρονη και μη ικανή κατάποση. Λόγω της απουσίας πυλωρού/ βραχέος χρόνου διάβασης το νεογνό έπασχε από χρόνια διάρροια και δυσαπορρόφηση. Το μείζον πρόβλημα της δυστροφίας αντιμετωπίσθηκε με στάγδην εντερική σίτιση με στοιχειακό γάλα μέσω ρινογαστρικού καθετήρα και συμπληρωματική παρεντερική διατροφή. Μεταφέρθηκε σε παιδιατρική κλινική σε ηλικία 3 μηνών και έλαβε εξιτήριο μετά την επιτυχή τοποθέτηση γαστροστομίας.

Συμπεράσματα: Η διάγνωση της συνδεσμικής πομφολυγώδους επιδερμόλυσης με ατρησία πυλωρού επιβεβαιώνεται με γενετικό έλεγχο και αποτελεί σπάνιο υπότυπο με γενικά κακή πρόγνωση και υψηλή θνησιμότητα στην παιδική ηλικία. Η γενετική συμβουλευτική είναι απαραίτητη.

ΑΑ65 ΑΝΤΙΜΕΤΩΠΙΣΗ ΔΕΥΤΕΡΟΠΑΘΟΥΣ ΠΝΕΥΜΟΝΙΚΗΣ ΥΠΕΡΤΑΣΗΣ ΣΕ ΕΔΑΦΟΣ ΒΑΡΙΑΣ ΒΡΟΓΧΟΠΝΕΥΜΟΝΙΚΗΣ ΔΥΣΠΛΑΣΙΑΣ (ΒΠΔ) ΛΟΓΩ ΕΚΣΕΣΗΜΑΣΜΕΝΗΣ ΠΡΟΩΡΟΤΗΤΑΣ

Α. Πετρόπουλος[2,3,4], **Κ. Σταμούλη[1]**, Δ. Κοτζιά[5], Α. Χήρα[1], Χ. Ανδρέου[1], Σ. Καραγεωργίου[1] , Λ. Μπαγλατζή[1] και Ε. Στρατίκη[1]

1. ΜΕΝΝ Γ.Ν.Α. «Αλεξάνδρα»
2. Ευρωκλινική Αθηνών/Κέντρο συγγενών Καρδιοπαθειών
3. Μαιευτήριο ΡΕΑ/ ΜΕΝΝ
4. The Aziz Aliyev national medical training center. Baku, Azerbaijan
5. ΙΑΣΩ Παίδων, Παιδοπνευμονολογικό Τμήμα και Εργαστήριο Ύπνου

ΕΙΣΑΓΩΓΗ: Η δευτεροπαθής πνευμονική υπέρταση (ΠΥ) ως απόρροια παραγόντων προωρότητας, παρά τη συχνότητα εμφάνισής της στις ΜΕΝΝ δεν έχει τύχει κατευθυντήριων οδηγιών με βάση την ελληνική εμπειρία.

ΣΚΟΠΟΣ: Παρουσίαση δυο περιστατικών εκσεσημασμένης προωρότητας που εμφάνισαν δευτεροπαθή ΠΥ και απάντησαν στην εξειδικευμένη και μακρά θεραπευτική αγωγή.

ΥΛΙΚΟ – ΜΕΘΟΔΟΣ:

1) Θήλυ, ηλικίας κύησης 22w+5d που γεννήθηκε με ΚΤ με Apgar score 1′ 5′ και ΒΓ: 400g παρουσίασε βαριά ΒΠΔ και παρέμεινε διασωληνωμένο x 110 ημέρες.

2) Άρρεν, ηλικίας κύησης 25w+2d γεννήθηκε με ΦΤ με Apgar score 1′ 5′ και ΒΓ 740g παρουσίασε βαριά ΒΠΔ

Υπερηχοκαρδιολογική εκτίμηση : βαρύτατη ΠΥ η οποία αντιμετωπίστηκε με τη χορήγηση iNO, Sildenafil, i.v. έγχυσης MgSO4 , διουρητικών, Milrinone (2ο περιστατικό), κορτιζόνης και εισπνεόμενων.

ΑΠΟΤΕΛΕΣΜΑΤΑ:

1) 1ο περιστατικό – επιτυχής αποσωλήνωση στην 110η ΗΖ και σταδιακή αποδέσμευση από το μηχανικό αερισμό

2) 2ο περιστατικό – επιτυχής βελτίωση της πνευμονικής υπέρτασης

ΣΥΜΠΕΡΑΣΜΑΤΑ: Η αυξημένη συχνότητα περιστατικών δευτεροπαθούς ΠΥ λόγω εκσεσημασμένης προωρότητας απαιτεί συνεργασία Νεογνολόγων, Παιδοκαρδιολόγων και Παιδοπνευμονολόγων για την αντιμετώπισή της . Εθνικές κατευθυντήριες οδηγίες κρίνονται απαραίτητες για την αντιμετώπισή της εντός κοινού πλαισίου.



ΑΑ66 ΑΝΤΙΜΕΤΩΠΙΣΗ ΙΣΧΑΙΜΙΑΣ ΑΝΩ ΑΚΡΟΥ ΣΕ ΕΞΑΙΡΕΤΙΚΑ ΧΑΜΗΛΟΥ ΒΑΡΟΥΣ ΓΕΝΝΗΣΗΣ ΠΡΟΩΡΟ ΝΕΟΓΝΟ

Κ. Σταμούλη[1], Λ. Μπαγλατζή[1], Ε. Μπουντουβή[1], Μ. Σωτηροπούλου[1], Ε. Μπρούσου[1], Ο. Βρέντζου[1], Χ. Ανδρέου[1], Ε. Στρατίκη[1]

1. ΜΕΝΝ και Νεογνολογικό Τμήμα Γ.Ν.Α. «Αλεξάνδρα»

ΕΙΣΑΓΩΓΗ: Οι ισχαιμικές βλάβες των άκρων εμφανίζονται περιστασιακά σε νεογνά που νοσηλεύονται σε ΜΕΝΝ και κυρίως στα πολύ χαμηλού βάρους γέννησης πρόωρα. Η τοποθέτηση καθετήρων, οι αρτηριακές παρακεντήσεις για τις αιμοληψίες, όπως και η χρήση ινοτρόπων είναι γνωστοί παράγοντες κινδύνου. Όταν παρατείνεται η ισχαιμία μπορεί να οδηγήσει σε σοβαρές και μόνιμες βλάβες. Η άμεση αναγνώριση και αντιμετώπισή της μπορεί να αποτρέψει τις σοβαρές επιπλοκές.

ΣΚΟΠΟΣ: Παρουσίαση περιστατικού ισχαιμίας μετά από αιμοληψία σε νεογνό που νοσηλευόταν στην ΜΕΝΝ λόγω προωρότητας και εξαιρετικά χαμηλού βάρους γέννησης.

Νεογνό ΗΚ: 28+3 με ΒΓ: 710 γρ, Apgar score 1’7 5’9, την 35η ημέρα ζωής εμφάνισε μετά από δυσχερή αιμοληψία ισχαιμία Δε ανω άκρου και ιδιαίτερα των δακτύλων . Η εφαρμογή ζεστού επιθέματος στο αριστερό άνω άκρο όπως και η τοποθέτηση του άκρου σε ανάρροπη θέση δεν βελτίωσαν την αιμάτωσή του. Στην συνέχεια εφαρμόστηκε τοπικά πάνω από το σημείο της αιμοληψίας κρέμα νιτρογλυκερίνης.

ΑΠΟΤΕΛΕΣΜΑΤΑ: Η αγγείωση του άκρου βελτιώθηκε σταδιακά σε 30 λεπτά μετά την εφαρμογή της κρέμας. Η παρακολούθηση των ζωτικών σημείων όπως και της μεθαιμοσφαιρίνης κατά την άμεση περίοδο μετά την τοπική εφαρμογή της νιτρογλυκερίνης ήταν απολύτως φυσιολογικά και το νεογνό παρέμεινε σταθερό.

ΣΥΜΠΕΡΑΣΜΑΤΑ: Η τοπική εφαρμογή νιτρογλυκερίνης αποτελεί έναν σχετικά ασφαλή τρόπο συντηρητικής αντιμετώπισης αυτών των συμβαμάτων . Χρειάζονται επιπλέον μελέτες προκειμένου να καθοριστεί η βέλτιστη δόση θεραπείας. Ωστόσο λόγω των δυνητικά επικίνδυνων παρενεργειών, τα νεογνά θα πρέπει να παρακολουθούνται στενά κατά τη διάρκεια θεραπείας και αμέσως μετά.

ΑΑ67 ΣΠΑΝΙΟ ΑΙΤΙΟ ΑΝΘΕΚΤΙΚΗΣ ΥΠΟΤΑΣΗΣ ΚΑΙ ΝΕΦΡΙΚΗΣ ΑΝΕΠΑΡΚΕΙΑΣ ΣΕ ΝΕΟΓΝΟ

Κ. Ταταροπούλου[1], Μ. Παλυβού[1], Φ. Βασιλοπούλου[1], Μ. Πεσματζόγλου[1], Μ. Παπαδοπούλου[2], Β. Ασκητή[3], Α. Νίκα[1]

1. ΜΕΝΝ- Β' Παιδιατρική Κλινική Πανεπιστημίου Αθηνών, Νοσοκομείο Παίδων «Π. & Α. Κυριακού»
2. Οφθαλμολογικό Τμήμα Νοσοκομείου Παίδων «Π. & Α. Κυριακού»
3. Νεφρολογικό Τμήμα Νοσοκομείου Παίδων «Π. & Α. Κυριακού»

Σκοπός: η περιγραφή περίπτωσης νεογνού με υπόταση και ανουρία από τη γέννηση.

Υλικό και μέθοδοι: αναδρομική μελέτη του ιστορικού νοσηλείας νεογέννητου αγοριού που διακομίστηκε στο τμήμα μας λόγω ανθεκτικής υπότασης, ανουρίας και εικόνα πνευμοθώρακα και πνευμοπεριτόναιου από τον ακτινολογικό έλεγχο στη γέννηση.

Αποτελέσματα: πρόκειται για όψιμα πρόωρο άρρεν νεογνό που γεννήθηκε από τριτοτόκο μητέρα, με ιστορικό ΣΔ τύπου 2 και αρτηριακής υπέρτασης (ΑΥ) και ολιγάμνιο μετά από κύηση 34εβδ. με ΒΓ: 2350γραμ . Μετά τη γέννηση παρουσίασε πνευμοθώρακα, υπόταση και ανουρία χωρίς ανταπόκριση στην έκπτυξη ενδαγγειακού όγκου και στη χορήγηση αγγειοσυσπαστικών φαρμάκων και υδροκορτιζόνης. Ο εργαστηριακός και απεικονιστικός έλεγχος δεν ανέδειξαν υποκείμενη παθολογία. Το μαιευτικό ιστορικό αποτέλεσε το κλειδί για το διαγνωστικό αδιέξοδο του ασθενούς. Η λήψη ολμεσαρτάνης κατά τη διάρκεια της κύησης από τη μητέρα λόγω ΑΥ έθεσε τη διάγνωση της Νεφρικής Σωληναριακής Δυσγενεσίας. Η ενδεικνυόμενη για τη διάγνωση θεραπεία με βαζοπρεσσίνη σε συνδυασμό με 5 συνεδρίες αιμοκάθαρσης (CVVHD), οδήγησε σε αιμοδυναμική σταθερότητα, αποκατάσταση της διούρησης και βελτίωση των δεικτών νεφρικής λειτουργίας του ασθενούς. Στα πλαίσια της ενδομήτριας υποάρδευσης η κλινική πορεία του ασθενούς επεπλάκη από εγκεφαλική αιμορραγία με μεθαιμορραγικό υδροκέφαλο, νεοαγγείωση με αποκόλληση αμφιβληστροειδούς και ρήξη στομάχου. Εξήλθε σε χρονολογική ηλικία 8,5 μηνών με χρόνια νεφρική νόσο χωρίς ΑΥ, κοιλιοπεριτοναϊκή βαλβίδα παροχέτευσης ΕΝΥ, ανεπαρκή αύξηση και ψυχοκινητική καθυστέρηση.

Συμπεράσματα: Η Νεφρική Σωληναριακή Δυσγενεσία αποτελεί σπάνια, δυνητικά θανατηφόρα διαταραχή της διάπλασης των νεφρικών σωληναρίων. Η λήψη αναστολέων του μετατρεπτικού ενζύμου της αγγειοτενσίνης ή και των ανταγωνιστών των υποδοχέων της αγγειοτενσίνης όπως στην περίπτωση που περιγράφεται αποτελεί ένα από τα επίκτητα αίτια που μπορούν να προληφθούν με τη σωστή μαιευτική φροντίδα. Κύριος παθογενετικός μηχανισμός είναι η υπόταση-υποάρδευση που οδηγεί σε νεφρική δυσλειτουργία, ανουρία και σχετιζόμενο με την ανουρία ολιγάμνιο που είναι πρώιμο προγεννητικό εύρημα.



ΑΑ68 ΑΡΑΧΝΟΕΙΔΗΣ ΚΥΣΤΗ ΣΕ ΝΕΟΓΝΟ. ΑΝΑΣΚΟΠΗΣΗ ΤΗΣ ΒΙΒΛΙΟΓΡΑΦΙΑΣ

Β. Σίδερη[1], Μ. Γιώργη[2], Δ. Ζαμπούνη[1], Ν. Ποδηματάς[1], Ε. Καψαμπέλη[1], Ε. Μπουζώνη[1], Π. Τριανταφυλλίδου[1], Δ. Μπριάνα[1], Α. Δασκαλάκη[1]

1. ΜΕΝΝ, 3η Πανεπιστημιακή, Παιδιατρική Κλινική ΕΚΠΑ, Πανεπιστημιακό Γενικό Νοσοκομείο «ΑΤΤΙΚΟΝ»
2. 3η Πανεπιστημιακή, Παιδιατρική Κλινική ΕΚΠΑ, Πανεπιστημιακό Γενικό Νοσοκομείο «ΑΤΤΙΚΟΝ»

Εισαγωγή-Σκοπός: Παρουσίαση περιστατικού αραχνοειδούς κύστης σε νεογνό

Υλικό/Μέθοδος: Κορίτσι νεογνό, ηλικίας κύησης 38+4 εβδομάδων, γεννήθηκε από δευτεροτόκο μητέρα, με καισαρική τομή. Περιγεννητικό- μαιευτικό ιστορικό: μητέρα με ψυχωσική συνδρομή, υπό αγωγή με νευροληπτικά φάρμακα (Effexor, λοραζεπάμη, ολαζαπίνη), υποθυρεοειδισμό υπό Τ4, ετεροζυγώτης β θαλασσαιμίας, ιολογικός έλεγχος (-), TORCH (-). Το νεογνό μεταφέρθηκε στη ΜΕΝΝ, για παρακολούθηση τυχόν εμφάνισης συνδρόμου στέρησης, λόγω νευροληπτικής αγωγής της μητέρας. Κατά τη νοσηλεία του εμφάνισε πρώιμη νεογνική λοίμωξη, χωρίς επιπλοκές (αντιμετώπιση : αντιβιοτική αγωγή). Δεν εμφάνισε συμπτωματολογία συνδρόμου στέρησης. Λοιπή εξέλιξη φυσιολογική. Στο υπερηχογράφημα εγκεφάλου αναδείχθηκε εύρημα συμβατό με cavum veli interpositi (CVI) δ: 1,2cm, εύρημα σταθερό και στους επαναληπτικούς ελέγχους, μέχρι εξόδου του από τη ΜΕΝΝ, την 18η ημέρα ζωής, χωρίς λοιπά παθολογικά ευρήματα. Στα πλαίσια παρακολούθησης, πραγματοποιήθηκε υπερηχογραφικός επανέλεγχος μετά από ένα μήνα. Διαπιστώθηκε αύξηση της κύστεως σε 2,4 cm. MRI εγκεφάλου: ανάδειξη αραχνοειδούς κύστης δ: 2,6 cm, σε επαφή με το τετράδυμο, άσκηση ήπιων πιεστικών φαινομένων στον υδραγωγό του Sylvius, ο οποίος ήταν βατός, παράλληλη ήπια αποστρογγυλοποίηση πλαγίων κοιλιών. Το βρέφος παρέμενε σε καλή κλινική κατάσταση, με φυσιολογική αύξηση για τη ηλικία του, χωρίς κλινική συμπτωματολογία αυξημένης ενδοκράνιας πίεσης. Φυσιολογική ανάπτυξη περιμέτρου κεφαλής. Παιδονευρολογική συνεκτίμηση: πλήρης οφαλμοκινιτικότητα, red eye reflex:+/+, χωρίς σημείο δύοντος ηλίου, πρόσθια πηγή ανοιχτή, όχι προέχουσα, όχι σφύζουσα. Μυικός τόνος και νεογνικά αντανακλαστικά φυσιολογικά. Νευροχειρουργική συνεκτίμηση, οδηγίες για παρακολούθηση και άμεση επανεκτίμηση επί εμφανίσεως συμπτωματολογίας αυξημένης ενδοκράνιας πίεσης, απεικονιστικός επανέλεγχος/παρακολούθηση με MRI.

Αποτελέσματα: MRI στην ηλικία των 12 μηνών: διάμετρος κύστεως 2 cm, χωρίς λοιπή παθολογική απεικόνιση. Κλινική εικόνα και ψυχοκινητική εξέλιξη απόλυτα φυσιολογικές.

Συμπεράσματα/Βιβλιογραφική ανασκόπηση: Η CVI αποτελεί σπάνια συγγενή ανωμαλία, τυχαίο απεικονιστικό εύρημα, συνήθως ασυμπτωματική, σταθερού μεγέθους. Πρέπει να διαφοροδιαγιγνώσκεται από αραχνοειδή κύστη (με MRI). Οι αραχνοειδείς κύστεις συνιστούν καλοήθεις εγκεφαλικές βλάβες. Νευροχειρουργική αντιμετώπιση, σε ασυμπτωματικές κύστεις δεν θεωρείται απαραίτητη στην νεογνική και παιδική ηλικία. Στενό follow-up με MRI, αναφέρεται ως αρχική θεραπευτική επιλογή.

Βιβλιογραφία:

1. Akgun Z, Gumusburun E, et al. Abnormalities of the Midline Cavities of the Brain: A Computerized Tomography Study. Turk J Med Sci 2000; 30:271-274.

2. Vasco S Abreu, Eduarda Pinto et al Dis(appearance) of an Arachnoid Cyst: A Follow-up Imaging Perspective Neoreviews 2022 Oct 1;23(10):e658-e660. doi: 10.1542/neo.23-10-e658

AA69 ΕΜΜΕΝΟΥΣΑ ΝΕΟΓΝΙΚΗ ΥΠΕΡΤΑΣΗ ΣΕ ΠΡΟΩΡΟ ΝΕΟΓΝΟ: ΜΙΑ ΝΕΟΓΝΙΚΗ ΠΡΟΚΛΗΣΗ

Σ. Νικολάου[1], **Α. Μοσχοβίτη[1]**, Ε. Χατζηχαραλάμπους[1], Χ. Χατζηχρυσάνθου[1], Λ. Θεοφίλου[1], Ε. Πολυκάρπου[1], Α. Παπαγεωργίου[1], Ε. Χριστοπούλου[1], Α. Κωνσταντινίδου[1], Δ. Παπαχαραλάμπους[1], Χ. Αβράαμ[1], Θ. Παπαδούρη[1]

1. Μονάδα Εντατικής Νοσηλείας Νεογνών, Νοσοκομείο Παίδων Αρχιεπίσκοπος Μακάριος Γ', Λευκωσία, Κύπρος

ΠΕΡΙΛΗΨΗ: Θήλυ πρόωρο νεογνό, γεννημένο στις 33+5 εβδομάδες κύησης με καισαρική τομή λόγω σοβαρού πολυάμνιου και πρόωρης πρώιμης ρήξης υμένων, εισήχθη στη ΜΕΝΝ λόγω συνδρόμου αναπνευστικής δυσχέρειας. Κατά την εισαγωγή του, παρουσίασε εμμένουσα νεογνική υπέρταση (SBP έως 96 mmHg), οδηγώντας σε άμεση έναρξη διαγνωστικού ελέγχου. Στο πλαίσιο της διερεύνησης πραγματοποιήθηκε ενδελεχής απεικονιστικός και εργαστηριακός έλεγχος. Οι βιοχημικές εξετάσεις ανέδειξαν παροδική ήπια νεφρική δυσλειτουργία και σημαντική αύξηση των επιπέδων ρενίνης και αλδοστερόνης. Από τον απεικονιστικό έλεγχο, το Doppler νεφρών έδειξε κρίσιμη στένωση στην αρχική μοίρα της αριστερής νεφρικής αρτηρίας με ταχύτητες ροής έως 400 cm/sec και μειωμένη ενδονεφρική αιμάτωση. Λόγω του περιγεννητικού ιστορικού και της πολυσυστηματικής συμμετοχής, τέθηκε η υποψία συνδρόμου και ακολούθησε καρδιολογικός και νευροαπεικονιστικός έλεγχος. Το triplex καρδιάς ανέδειξε υπερτροφική μυοκαρδιοπάθεια με φυσιολογική συστολική λειτουργία και μέτρια ανεπάρκεια μιτροειδούς. Η μαγνητική τομογραφία εγκεφάλου αποκάλυψε μικροαιμορραγικές αλλοιώσεις σε φλοιώδεις και περικοιλιακές περιοχές του εγκεφάλου καθώς και ήπια υποπλασία της παρεγκεφαλίδας.

Οφθαλμολογικός και ενδοκρινολογικός έλεγχος δεν ανέδειξαν παθολογικά ευρήματα. Παράλληλα, εστάλη γενετικός και μεταβολικός έλεγχος για πιθανό υποκείμενο σύνδρομο. Η φαρμακευτική αντιμετώπιση περιλάμβανε συνδυασμό τριών αντιυπερτασικών φαρμάκων και παραπομπή στο εξωτερικό για άμεση παρέμβαση. Η παρούσα περίπτωση αναδεικνύει την ανάγκη για έγκαιρη, πολυδιάστατη διαγνωστική προσέγγιση και τη σημασία της διεπιστημονικής συνεργασίας στη διαχείριση πολύπλοκων νεογνικών περιστατικών με σπάνια αιτιολογία υπέρτασης στα πλαίσια πιθανού συνδρόμου.

ΑΑ70 ΣΟΒΑΡΟΣ ΣΥΓΓΕΝΗΣ ΥΠΟΘΥΡΕΟΕΙΔΙΣΜΟΣ ΣΕ ΠΡΟΩΡΟ ΚΑΙ ΤΕΛΕΙΟΜΗΝΟ ΝΕΟΓΝΟ – ΠΑΡΟΥΣΙΑΣΗ 2 ΠΕΡΙΣΤΑΤΙΚΩΝ

Α. Μπάτσιου[1], Ε. Ισαακίδου[1], Γ. Καραβάνα[1], Ε. Ταβουλάρη[1], Α. Ρωμαντζόγλου[1], Α. Λιανού[1], Α. Κοντραφούρη[1], Ε. Μόσχαρη[1], Σ. Γκάνστεβα[1], Α. Κωνσταντινίδη[1], Μ. Θεοδωράκη[1]

1. Μονάδα Εντατικής Νοσηλείας Νεογνών, Γ.Ν. Νίκαιας-Πειραιά «Άγιος Παντελεήμων»

ΕΙΣΑΓΩΓΗ: Ο συγγενής υποθυρεοειδισμός (ΣΥ) χαρακτηρίζεται από ανεπάρκεια των θυρεοειδικών ορμονών ήδη από τη γέννηση. Με συχνότητα 1:4000 γεννήσεις αποτελεί τη συχνότερη αιτία ψυχοκινητικής καθυστέρησης που μπορεί να προληφθεί με έγκαιρη διάγνωση. Η άμεση ανίχνευσή της είναι καίριας σημασίας, ιδιαίτερα στα πρόωρα νεογνά, όπου η κλινική εικόνα είναι συχνά ασαφής.

ΣΚΟΠΟΣ: Περιγραφή δυο περιστατικών με ιδιαιτέρως αυξημένες τιμές TSH και σοβαρή υποθυροξιναιμία.

ΠΕΡΙΓΡΑΦΗ ΠΕΡΙΣΤΑΤΙΚΩΝ: 1ο περιστατικό: Τελειόμηνο άρρεν νεογνό με Β.Γ.2960gr. γεννημένο με Κ.Τ. λόγω ισχιακής προβολής εισήχθη στην ΜΕΝΝ την 3η Η.Ζ. λόγω ικτέρου (ολική χολερυθρίνη=20,8mg/dL) και σιτιστικών δυσκολιών. Αντιμετωπίστηκε με διπλή φωτοθεραπεία με αργή ανταπόκριση. Στα πλαίσια διερεύνησης του ικτέρου διενεργήθηκε περαιτέρω εργαστηριακός έλεγχος με ανεύρεση σοβαρού υποθυρεοειδισμού με πολύ υψηλή τιμή TSH=248,8μIU/mL, χαμηλή FT4=0,1ng/dL και αρνητικά αντιθυρεοειδικά αντισώματα.
2ο περιστατικό: Άρρεν νεογνό γεννήθηκε με καισαρική τομή μετά από διάρκεια κύησης 33+2 εβδομάδων, με Β.Γ:2080gr. και Apgar score 81,95. Νοσηλεύτηκε στη ΜΕΝΝ λόγω προωρότητας, ΣΑΔ και ικτέρου (ολική χολερυθρίνη=14,7mg/dL). Σε ηλικία 14 ημερών διενεργήθηκε έλεγχος θυρεοειδικής λειτουργίας, ο οποίος ήταν παθολογικός (TSH=624,8μIU/mL, FT4=0,3ng/dL). Και τα 2 περιστατικά αντιμετωπίστηκαν άμεσα με έναρξη αγωγής με Λεβοθυροξίνη.

Ακολούθησαν τακτικοί επανέλεγχοι για τη ρύθμιση της αγωγής με αργή αποκατάσταση των τιμών θυρεοειδικών ορμονών, καθώς και η διενέργεια U/S θυρεοειδούς αδένα και καρδιολογική εκτίμηση. Στο ιατρείο μακροχρόνιας παρακολούθησης σε ηλικία 3 μηνών η ανάπτυξη των βρεφών ήταν φυσιολογική.

ΣΥΜΠΕΡΑΣΜΑΤΑ: Τα περιστατικά αναδεικνύουν τη διαγνωστική πολυπλοκότητα του ΣΥ, ιδιαίτερα στα πρόωρα νεογνά, λόγω ανωριμότητας του υποθάλαμο-υπόφυσιο-θυρεοειδικού άξονα. Η διάκριση μεταξύ παροδικού και μόνιμου υποθυρεοειδισμού είναι κρίσιμη κατά τη νεογνική περίοδο. Η πρώιμη έναρξη θεραπείας, ακόμα και πριν την επιβεβαίωση της διάγνωσης, είναι καθοριστική. Παρά το πρόγραμμα ανιχνευτικού νεογνικού ελέγχου, οφείλουμε να είμαστε σε επαγρύπνηση για την έγκαιρη ανίχνευση του ΣΥ, όχι μόνο με έλεγχο TSH, αλλά και FT4, ανεξαρτήτως ηλικίας κύησης, ώστε να επιτύχουμε την άμεση αντιμετώπιση για τη βέλτιστη νευροαναπτυξιακή εξέλιξη του νεογνού.